1935
Lane Medical Library

Eine neue Chorea Huntington-Sippe mit einer kurzen Zusammenstellung des gesamten Schrifttums der letzten 15 Jahre über Chorea Huntington

STANFORD UNIVERSITY
MAR
24
1938
LIBRARY

Inaugural-Dissertation

zur

Erlangung der Doktorwürde

einer

Hohen Medizinischen Fakultät

der

Friedrich-Alexanders-Universität zu Erlangen

vorgelegt von

Philipp Hindringer

aus Nürnberg

Tag der mündl. Prüfung: 23. Dezember 1935

BUCHDRUCKEREI UND VERLAG CARL NIEFT, BLEICHERODE

1936

1937/163

Referent: Prof. Dr. Berthold Kihn
Dekan: Prof. Dr. Jamin

Meinen lieben Eltern!

Digitized by the Internet Archive
in 2026

https://archive.org/details/IA40153708_0385

Eine neue Chorea Huntingtonsippe mit einer kurzen Zusammenstellung des gesamten Schrifttums der letzten 15 Jahre über Chorea Huntington!

Seit Huntington im Jahre 1872 zum erstenmal das nach ihm benannte Krankheitsbild beschrieben hat, hat dieses Erbleiden wohl wie kein zweites das ungeteilte Interesse der wissenschaftlichen Fachkreise erregt und auch im Laufe der Jahre eine selten eingehende Erforschung und Bearbeitung gefunden. Wenn ich die Symptomatologie dieses Leidens als hinreichend bekannt voraussetzen darf, so möchte ich nur an die 4 Kardinalsymptome erinnern: Erblichkeit, choreatische Bewegungsstörungen, Progressivität und Demenz, die trotz der verschiedenartigen Abwandlungen des Krankheitsbildes im Einzelfalle, heute noch von den meisten Forschern als kennzeichnend angesehen werden. An dem Auftrieb, den die Erbforschung im letzten Dezennium erhielt, hat auch die Beforschung des Erbgangs der Huntington-Chorea-Anlage Teil genommen. Zahlreiche und sorgfältige genealogische Studien führten fast einmütig zu dem Ergebnis, daß es sich bei der Huntingtonschen Chorea um eine einfach dominant mendelnde Erbkrankheit handelt.

Als kleinen Beitrag zur Genealogie der Huntingtonschen Chorea bringe ich im Folgenden den Stammbaum einer neuen Huntingtonsippe, deren Proband über ein Jahr in der Anstalt Kutzenberg beobachtet wurde.

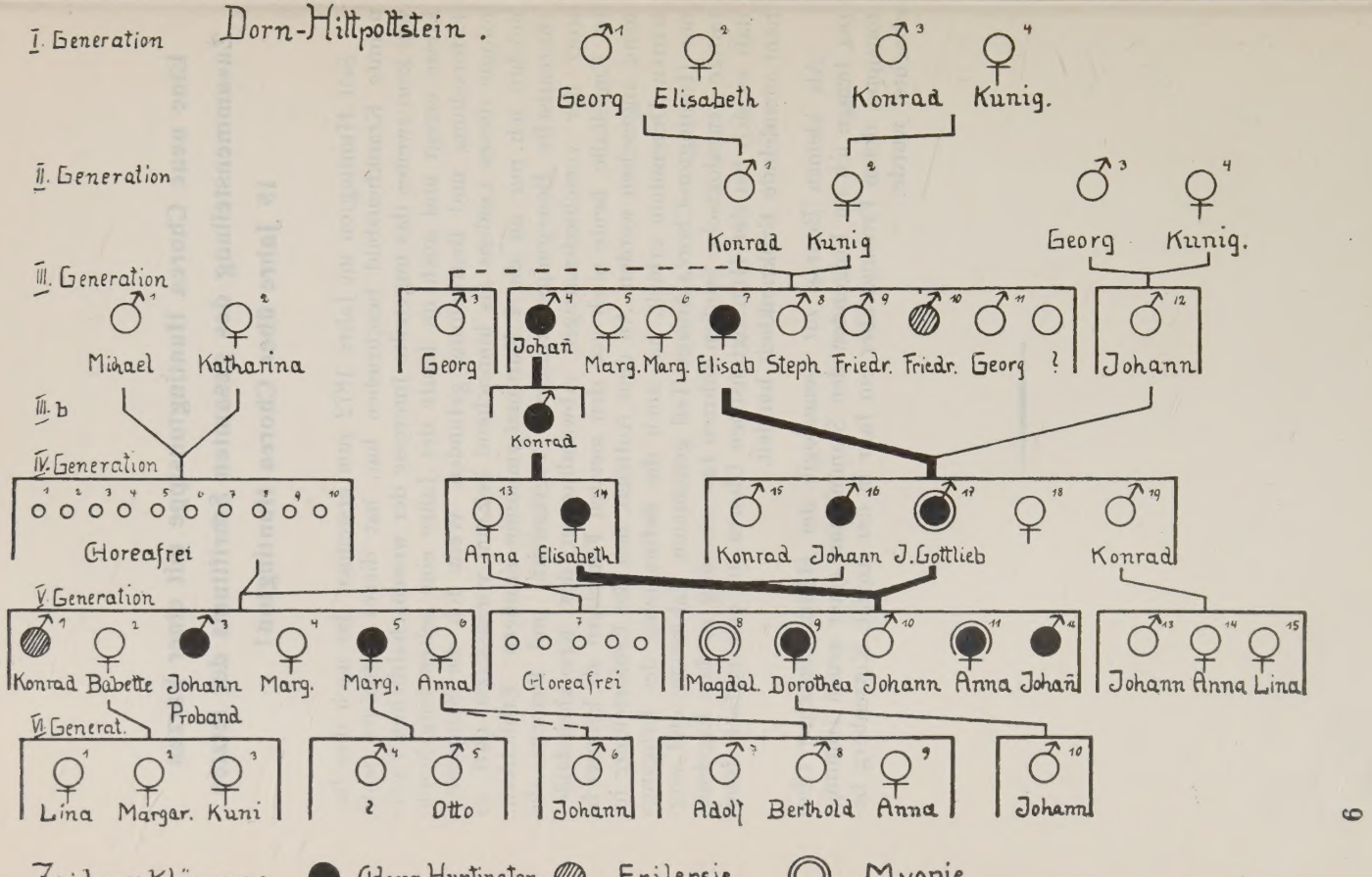
I. Generation
Dorn-Hiltpoltstein.
Georg
Elisabeth
Konrad
Kunig.
II. Generation
Konrad
Kunig
Georg
Kunig.
III. Generation
Michael
Katharina
Georg
Johan
Marg.
Marg.
Elisab
Steph
Friedr.
Friedr.
Georg
?
Johann
III. b
Konrad
IV. Generation
Choreafrei
Anna
Elisabeth
Konrad
Johann
J. Gottlieb
Konrad
V. Generation
Konrad
Babette
Johann
Proband
Marg.
Marg.
Anna
Choreafrei
Magdal.
Dorothea
Johann
Anna
Johan
Johann
Anna
Lina
VI. Generat.
Lina
Margar.
Kuni
?
Otto
Johann
Adolf
Berthold
Anna
Johann
Zeichener Klärung:
Chorea Huntington
Epilepsie
Myopie

Bemerkungen zum Stammbaum der Chorea Huntington-Sippe D o r n - Hiltpoltstein:

I. Gen. I/1 Kreussel Georg. I/2 Ehefrau Elisabeth.
I/3 Merz Konrad, Köbler. I/4 Keilholz Kunig. Affaltertal.

II. Gen. II/1 Kreussel Konrad, Hirte in Almos, geb. 8. 2. 1798 zu Obertrubach.
II/2 Merz Kunig., geb. 23. 2. 1776 in Schossaritz, gest. 8. 6. 1835 zu Almos an Wassersucht und Abzehrung.
II/3 Dorn Georg, Schuhmacher aus Hiltpoltstein, verh. mit II/4 Bock Kunig. aus Hersbruck.

III. Gen. III/1 Meier Michael, Bauer und Schulpfleger, geb. 15. 4. 1822 in Hiltpoltstein, gest. 10. 9. 1912 dortselbst an Marasmus.
III/2 Meier Kathar. Barbara Jakobine, geb. 2. 4. 1823, gest. 27. 2. 1880 zu Hiltpoltstein an Abzehrung.
III/3 Kreussel Georg, geb. 3. 5. 1798 in Almos, gest. 5. 7. 1798 zu Mese an unbekannter Todesursache. Außerehel. Kind d. Georg Kreussel.
III/4 Kreussel Johann, Taglöhner in Hiltpoltstein, geb. 6. 4. 1800 hatte nach Angabe der Mutter des Probanten das Zucken sehr stark.
III/5 Kreussel Margar. geb. 5. 9. 1802. Todestag unbekannt.
III/6 Kreussel Margar., geb. 6. 4. 1805. Todestag unbekannt.
III/7 Kreussel Elisab., geb. 7. 4. 1813 zu Hiltpoltstein., gest. 14. 6. 1884 dortselbst an Altersschwäche. Verheiratete sich am 12. 11. 1848 mit Dorn Johann in Kappel. Fiel allgemein durch ihren „betrunkenen" Gang auf. Hatte das Zucken derart stark, daß sie des öfteren in der Stube hinstürzte.
III/8 Kreussel Stephan, geb. 20. 1. 1816 in Almos, gest. 1. 2. 1816 in Almos an Stickfluß.
III/9 Kreussel Friedrich geb. 1. 3. 1817 in Almos. Ledig gestorben.
III/10 Kreussel Friedrich, geb. 22. 7. 1807, gest. 29. 7. 1807 an Epilepsie.
III/11 Kreussel Georg, geb. 12. 10. 1808, gest. 30. 10. 1866. Unbek. Todesursache.
III/12 Dorn Johann, Schuhmacher in Hiltpoltstein., geb. 16. 8. 1816 in Hersbruck, gest. 1. 2. 1892 in Hiltpoltstein. War nicht choreatisch erkrankt.
III/b Kreussel Konrad, geb. 26. 12. 1830, gest. 26. 12. 1887 an Lungenentzündung. War in seiner letzten Krankheit geistesgestört, hatte in den letzten Lebensjahren das „Zucken" derart stark, daß er den Pflug nicht mehr halten konnte.

IV. Gen. IV/1 Meier Elisabeth, geb. 5. 12. 1841, gest. 30. 12. 1841.
IV/2 Meier Margarete, geb. 4. 2. 1847, verh. mit Johann Gerstacker, gest. 26. 8. 1875. Nicht choreatisch erkrankt.
IV/3 Meier Elisabeth, geb. 26. 3. 1849, verh. mit Friedr. Brück-

ner, gest. 29. 5. 1903. Nicht choreatisch erkrankt.
IV/4 Meier Friedrich, geb. 29. 1. 1851, gest. 2. 3. 1851.
IV/5 Meier Christine, geb. 7. 3. 1852, verh. mit dem Witwer Gerstacker in Hermersdorf. Nicht choreatisch erkrankt.
IV/6 Meier Margar., geb. 25. 12. 1854, gest. 6. 1. 1855.
IV/7 Meier Johann, geb. 10. 3. 1856, Fabrikarbeiter in Nürnberg. Nicht choreatisch erkrankt.
IV/9 Meier Barbara, geb. 5. 6. 1861, verh. mit Johann Wolf, Hiltpoltstein. 1935 nach Angabe des Ortspfarrers gesund.
IV/10 Meier Johann, geb. 9. 3. 1865, verh. mit Anna Heinlein von Oberurselbach. 1935 nicht choreatisch erkrankt.
IV/13 Kreussel Anna, verh. mit Wittmann in Kappel, geb. 5. 2. 1867. Sie lebt und ist frei von Chorea. Auch ihre 5 Kinder sind frei von Chorea.
IV/14 Kreussel Elisabeth, geb. 3. 12. 1864, gest. 30. 8. 1915 an Nervenleiden. Sie litt schwer an Chorea, ging zuletzt wie trunken, „es hat sie direkt geschmissen". Sie heiratete am 26. 12. 1894 den Bruder des Vaters unseres Probanten, Johann Gottlieb Dorn.
IV/15 Dorn Konrad, geb. 2. 12. 1845, gest. 27. 6. 1853 an unbek. Todesursache. Vorehel. Kind beider Eltern.
IV/16 Dorn Johann, Schuhmacher, geb. 4. 9. 1848 zu Hiltpoltstein., gest. 29. 8. 1913 ebenda. War vom 10. März bis 1. September 1904 in der Heil- und Pflegeanstalt Bayreuth und wurde von dort als gebessert entlassen. Litt an hochgradiger Chorea. Hatte schon von frühester Jugend an eine starke unfreiwillige Muskelunruhe. Fing später in seiner Ehe an sehr eifersüchtig zu werden, legte eine überaus große Frömmigkeit an den Tag, sah gelegentlich schwarze Gestalten und Teufel, äußerte häufig Selbstmordgedanken und bedrohte auch seine Umgebung. Machte einen stark verwirrten Eindruck, schien unter dem Eindruck von Sinnestäuschungen zu stehen, hörte sich fortwährend beschimpft. Einige Wochen vor seinem Tode fiel er von einer Treppe herunter, wovon er sich nicht mehr erholte.
IV/17 Dorn Johann Gottlieb, Schnittwarenhändler, geb. 20. 12. 1850 verh. mit der ebenfalls Choreakranken Elisabeth Kreussel, litt hochgradig an Chorea. 1897 war seine Unterschrift sehr zittrig und ausfahrend. War hochgradig kurzsichtig. Gest. 8. 3. 1930.
IV/18 Totgeburt am 4. 2. 1854.
IV/19 Dorn Konrad, Gastwirt und Metzger in Hiltpoltstein, geb. 6. 1. 1858 verh. seit 12. 2. 1884 mit Margar. Gröschel aus Hiltpoltstein., gest. 1910 in Erlangen an Krebs. Nicht choreatisch erkrankt.

V. Gen. V/1 Dorn Konrad, geb. 19. 8. 1882 gest. 18. 4. 1883 an „Gfraisch".
V/2 Dorn Babette, geb. 25. 3. 1884, verheiratet mit dem Metz-

ger Johann Kugler in Hiltpoltstein, leidet an Asthma. 1935 nicht erkrankt.

V/3 Dorn Johann, Proband, Waldarbeiter, geb. 6. 4. 1887, vom 30. 12. 1933 bis 16. 4. 1935 in der Heil- und Pflegeanstalt Kutzenberg, wurde hier am 18. 1. 1935 sterilisiert und als gebessert entlassen. Hat von 1907 bis 1909 beim 19. Inf. Reg. aktiv gedient und den Weltkrieg von Anfang bis Ende mitgemacht. Bald nach dem Feldzug trat eine Änderung in seinem Wesen ein, wurde wortkarg, verschlossen und war öfter sehr gereizt. Seit Herbst 1933 traten erst flüchtige, später immer mehr zunehmende unwillkürliche Muskelzuckungen am ganzen Körper auf. Schließlich stellten sich ausgesprochene choreatische Bewegungsstörungen ein, wobei sich die Muskeln besonders der Extremitäten blitzartig kontrahierten und der Kopf dauernd ruckartige, zuckende, ausfahrende Bewegungen ausführte. War bei allen Handhabungen sehr ungeschickt, stieß auch oft andere Kranke beim Gehen an. Beim Reden schien es, als ob er die Worte nicht recht herausbringen könnte und machte mit dem Mund Schnauzkrampfähnliche Bewegungen. Psychisch war er äußerst depressiv verstimmt, hatte immer unter Angstvorstellungen zu leiden; glaubte, im Essen wäre Gift und bat des öfteren, „man solle ihn doch nicht umbringen." Hat auch mehrmals Geister gesehen. Seit einem Jahr hatte er sich unmäßigem Nikotin- und Schnapsgenuß hingegeben. Ein Suizidversuch war der Grund seiner Einlieferung in die Anstalt.

V/4 Dorn Margarete, geb. 4. 3. 1890, gest. 7. 4. 1892 an Croup.

V/5 Dorn Margarete, Elise, geb. 21. 6. 1893, verh. mit Werkmeister Michael Diller in Stein bei Nürnberg. Leidet an Chorea. Die Krankheit hat vor 4 Jahren mit dem langsamen Einsetzen choreatischer Bewegungsstörungen begonnen. Die geistige Leistungsfähigkeit ging langsam zurück und eine gewisse Vergeßlichkeit machte sich bemerkbar. Macht z. Z. den Eindruck einer leichten allgemeinen Abschwächung der ganzen Persönlichkeit. Erregungszustände, Selbstmordversuche u. dgl. sind bis jetzt nicht vorgekommen. Die choreatischen Bewegungsstörungen sind deutlich, aber nicht sehr hochgradig. Im Gesicht kommt es zu wiederholtem Zusammenpressen der Lippen und vor allem zu sehr charakteristischen „wälzenden" Bewegungen der Zunge.

V/6 Dorn Anna, geb. 7. 5. 1896, verh. mit Arbeiter Hans Redel in Nürnberg. 1935 nicht choreatisch erkrankt.

V/7 Alle Kinder bis heute choreafrei.

V/8 Dorn Magdalena, Dienstmagd, geb. 29. 8. 1895 sehr kurzsichtig, nicht choreatisch erkrankt.

V/9 Dorn Dorothea, geb. 29. 12. 1897, sehr kurzsichtig, ist eindeutig seit 1929/30 choreatisch erkrankt und bezieht wegen ihres Leidens Invalidenrente.

V/10 Dorn Johann Georg, geb. 3. 4. 1900, klein gestorben.
V/11 Dorn Anna, geb. 25. 10. 1901, sehr kurzsichtig Strabismus konverg. ist choreatisch erkrankt, macht einen etwas blöden Eindruck, geschlechtlich sehr ausschweifend, zeigt 1936 eine unwillkürliche Bewegungsunruhe vom Charakter plötzlicher Muskelzuckungen.
V/12 Dorn Johann, Pferdeknecht, geb. 8. 5. 1904, ist choreatisch erkrankt. Wollte 1935 heiraten, die Braut lehnte aber seinen Antrag ab, da er häufig am ganzen Körper zuckt, im Gang unbeholfen wird und sich in seinem geistigen Wesen verändert.
V/13 Dorn Johann, Metzger in Hiltpoltstein, geb. 27. 5. 1885, 1935 nicht choreatisch erkrankt.
V/14 Dorn Anna, geb. 12. 5. 1887. Kinderlos verheiratet in Gräfenberg. 1927 gestorben an Unterleibsleiden.
V/15 Dorn Lina, geb. 28. 10. 1889. Ledig, 1935 nicht choreatisch erkrankt.

VI. Gen. VI/1 Kugler Lina, geb. 10. 1. 1907, gest. 26. 11. 1907 an Brechdurchfall, vorehel. Kind vom gleichen Vater.
VI/2 Kugler Margar., Dienstmädchen, geb. 1. 5. 1908, 1935 nicht choreatisch erkrankt.
VI/3 Kugler Kunig., geb. 3. 5. 1911, 1935 nicht choreatisch erkrankt.
VI/4 Diller mit 1 ½ Jahren an Lungenentzündung gestorben.
VI/5 Diller Otto, geb. 1927, gesund.
VI/6 Dorn Johann, geb. 15. 9. 1920 illegal, Vater ist der Mann der Schwester Babette. Gesund.
VI/7 Redel Adolf, geb. 20. 8. 1930, gesund.
VI/8 Redel Berthold, geb. 6. 4. 1932, gesund.
VI/9 Redel Anna, geb. 29. 5. 1934, gesund.
VI/10 Dorn Johann, illegal, geb. 25. 8. 1921, soll häufig mit den Augen zwinkern.

Bei der Huntington-Sippe Dorn ergibt sich also in der IV. Generation infolge der Heirat des erkrankten Johann Gottlieb Dorn mit der ebenfalls erkrankten Tochter Elisabeth seines Vetters Konrad Kreussel der wissenschaftlich hochinteressante und bisher in der Literatur noch nirgends beschriebene Fall, daß beide Elternteile choreatisch erkrankt sind und folglich die Nachkommenschaft mit homozygot kranker Erbmasse belastet ist.

Die bisher erfolglosen Nachforschungen nach dem ersten Krankheitsträger der Sippe werden weiter betrieben.

Wenn ich im Anschluß einen Überblick über das Schrifttum der Chorea Huntington folgen lasse, beabsichtige ich damit weniger eine kritische Betrachtung und Würdigung der verschiedenen Veröffentlichungen, als eine kurz zusammenfassende Darstellung des Inhalts wie der wesentlichen Ergebnisse aller in den letzten 15 Jahren erschienenen einschlägigen Arbeiten. In der Benennung des Leidens

besteht bei den einzelnen Verfassern keine Übereinstimmung. Die einen sprechen kurz von Huntingtonscher Chorea, viele bezeichnen es als Chorea chronica progressiva und in neuerer Zeit ist oft die Bezeichnung Huntingtonsche Krankheit zu finden, was wohl am ehesten den mannigfaltigen Erscheinungsformen gerecht wird. Bei der Einteilung des Stoffes ließ ich mich von rein sachlichen Gesichtspunkten leiten.

Den weitaus größten Raum nehmen die pathologisch anatomischen Veröffentlichungen ein. Namhafte Forscher wie Bielschowsky, Dunlap, Jakob, Lewy, Kalman, Meyes, Terplan, Tokay, Stern, Spielmeyer, Vogt, u.a.m. haben wichtige Feststellungen gemacht, die sich im wesentlichen alle decken.

Als hervorstechendste pathologisch anatomische Veränderung bei der Huntingtonschen Chorea ist vor allem ein Degenerationsprozeß nicht entzündlicher Art im Neostriatum anzusehen und ein, nach Dunlap „nicht genauer anatomisch zu charakterisierender Vorgang, der die Nervenzellen und Fasern beider Hirnhemisphären in Rinde und Mark betrifft." Dazu kommen noch verschiedenartige Veränderungen, die bald regelmäßig, bald nur als zufälliger Nebenbefund erhoben werden.

Stern (Beiträge zur Pathologie und Pathogenese der Chorea chronica progressiva) hat drei eigene Fälle nach der Markscheidenmethode untersucht. Er findet als wesentliche histopathologische Veränderung eine Degeneration der ektodermalen nervösen Substanz mit Abbau der Nervenzellen und Neurifibrillen, dem erst sekundär die Gliawucherung folgt. Die Art des Abbaus ist verschieden: Sklerosierung, Verflüssigung oder lipoide Degeneration. Beteiligt sind Stirn- und Zentralwindung, Caudatum und in geringem Maße das Putamen, am stärksten aber das Striatum. Bei reinem doppelseitigem Degenerationsprozeß der Vorderhirnganglien treten die typischen choreatischen Erscheinungen nicht in den Vordergrund, öfters aber athetotische Phänomene; bei Herderkrankungen dieser Gebiete pflegen choreiforme Zuckungen zu fehlen. Eine Trennung zwischen hereditärer und nicht hereditärer Chorea ist dann nicht möglich, wenn eine anatomische Identität auch der Gliareaktionen besteht.

Lewy (Die Histopathologie der choreatischen Erkrankungen) unterscheidet eine Huntingtonsche hereditäre progressive Chorea und eine chronische progressive nicht hereditäre Chorea. Er nennt die Huntingtonsche Chorea eine degenerative Erkrankung des Zentralnervensystems mit bevorzugter Lokalisation im Neostriatum, insbesondere dessen kleine Zellen, ohne daß dabei die übrigen Teile des extrapyramidalen Systems oder der Rinde verschont bleiben. Es handelt sich um eine parenchymatöse Degeneration mit sekundärer Gliawucherung. Bei der nicht hereditären Chorea sei das Neostria-

tum nur herdförmig degeneriert, bei der hereditären dagegen sei das Striatum im Ganzen zerstört. Diese Theorie hat aber keine Anerkennung gefunden.

Im Gegensatz zu Lewy fand Terplan (Zur pathologischen Anatomie der chronisch progressiven Chorea) bei seinem Untersuchungsmaterial von drei erblichen und zwei nicht erblichen Fällen fast keine path. anatomischen Abweichungen; nur die Reaktion der Gliawucherung war bei den ersten Fällen intensiver. Makroskopisch zeigte sich keine Störung der Architektonik der Hirnrinde, aber eine deutliche Schrumpfung des Gehirns, besonders des Striatums und des Globus pallidus. Mikroskopisch war ein hochgradiger Schwund der Nervenzellen im Striatum, im Dentatus und in der Zentralregion der Rinde festzustellen; außerdem hochgradige Vermehrung der Gliazellen, reichliche Faserglia mit typischen Astrozyten, Steigerung der Eisenspeicherung; dagegen keine pathologische Fettspeicherung, keine Pseudokörnerschicht. Gemeinsam war das Fehlen acuter Abbauerscheinungen, es lagen überall chronische Veränderungen vor.

Jakob (Amyostatischer Symptomenkomplex) konnte bei der chronisch progressiven Chorea mit und ohne Heredität pathologisch anatomisch keinen Unterschied feststellen, sondern fand bei beiden die gleichen charakteristischen Veränderungen.

Bellavitis (Beitrag zur Pathologischen Anatomie der chronischen Chorea) unterzog drei klinisch beobachtete Fälle, von denen zwei einwandfreie Huntington waren, der dritte im Anschluß an eine acute Chorea auftrat, einer genauen path. anat. Untersuchung. Letzterer Fall ließ sich sowohl klinisch als auch anatomisch leicht von der Huntingtonschen Chorea trennen, da ihm die tiefgehenden Degenerationserscheinungen überall fehlten. In allen drei Fällen fanden sich auch Leberveränderungen vor, die nach Ansicht des Verfassers eventuell Beziehungen zu der Hirnerkrankung haben könnten. In einer zweiten Veröffentlichung betont Bellavitis (Ein Fall von Chorea Huntington) neben den bekannten Veränderungen besonders eine Schädigung des Gaudatum. Auch hier erwies sich die Leber wieder als beteiligt in Form von diffuser Parenchymhyperplasie und fettiger Degeneration. Verfasser nimmt auf Grund dieses Befundes eine pathologisch anatomische Selbständigkeit dieser Krankheit an.

Poppi (Chorea degenerativa) findet bei seinen 8 untersuchten Fällen, 5 hereditärer und 3 nicht sicher erblicher Art, histopathologisch nichts Neues. Er sieht als wichtigen Faktor für die besondere Vulnerabilität des Striatums und so auch für die Genese der Chorea die spezielle Disposition dieser Region an (Endarterien!).

Bielschowsky (Chorea chronica) ist der Ansicht, daß bei der chronisch progressiven Chorea weder eine primäre Entzündung noch ein primärer Proliferationsprozeß der Neuroglia im Striatum die Grundlage des pathologischen Geschehens sei, sondern das Wesentliche in einer Nekrobiose der Ganglienzellen des Neostriatums be-

stehe. Die kleinen Zellen gingen früher und in erheblicherem Maße zu Grunde als die großen. Von einem Verschontbleiben der großen Typen könne aber keine Rede sein. Die Veränderungen im Pallidum seien sekundärer Natur.

Kalman (Zur Pathologie der hereditären Chorea) sieht in der primären Degeneration der Ganglienzellen das Wesen der Chorea. Er stützt sich auf die genaueste Untersuchung eines Falles, wobei Putamen und Nucleus caudatus stark geschrumpft, die kleinen Nervenzellen höchstgradig geschwunden, die großen chronisch degeneriert waren, in der Rinde fixer Fettabbau vorlag. Verfasser meint, es handle sich um eine isolierte elektiv systematische Affektion des kleinzelligen Systems. Es gebe allerdings auch Fälle, in welchen der großzellige Apparat ergriffen sei. Das Caudatum war auf die Hälfte, das Putamen auf $^2/_3$ der normalen Größe vermindert, der Rindenprozeß nur schwach ausgeprägt.

Lewy (Die Einteilung der choreatischen Erkrankungen nach pathologisch anatomischen Gesichtspunkten) nennt die Huntingtonsche Chorea eine Systemerkrankung, die einen solch starken Grad der Atrophie aufweise, wie sie kaum als Endzustand eines einstmals normalen Hirngebietes anzusprechen sei. Es müsse sich um eine primär mangelhafte Anlage handeln. Sie äußere sich in einem enormen Schwund des Parenchyms im Neostriatum mit fast totalem Verlust der kleinen Ganglinienzellen; aber auch im extrapyramidalen System zeigten sich starke Veränderungen.

Vogt (Huntingtonsche Chorea) fand eine weitgehende Neurogliose im Zentralnervensystem unter Zugrundegehen des nervösen Parenchyms und zwar auch wieder am stärksten im Neostriatum. Es kam zur Ausbildung des „Etat fibreux". Auch die 4. Schicht der Hirnrinde war betroffen. Verfasser sieht in der Erkrankung des striären Systems die Ursache der Chorea und im Zelluntergang der Cortex das Substrat der psychischen Störungen.

Dunlap (Pathologische Veränderungen bei der Huntingtonschen Chorea mit besonderer Berücksichtigung des Corpus striatum) hält es dagegen für offen, ob die motorischen Störungen vom Striatum und die psychischen von den Rindenläsionen abhängig sind. Seine Arbeit stützt sich auf 17 sichere Huntingtonfälle und 30 Kontrollfälle. Immer wiederkehrende Veränderungen sind: ein degenerativer, destructiver Prozeß der Nervenzellen im Caudatum und Putamen, sowie der eingangs erwähnte atrophische Vorgang in Hirnrinde und Mark. Verfasser stellt die Behauptung auf, daß aus dem mikroskopischen Bild mit Bestimmtheit die Diagnose Huntingtonsche Chorea gestellt werden kann. Später bringt Dunlap (Strukturveränderungen bei der Huntingtonschen Chorea) nur einen kurzen Auszug aus seinen Beobachtungen, der keine neuen Ergebnisse enthält. Auf die Mitbeteiligung von Rinde und Mark weist er darin besonders hin.

Prohaska (Klinisch Histologisches zur Chorea Huntington) schließt sich wieder voll und ganz der Meinung Vogts betreffs der Lokalisation der Bewegungsstörungen und der psychischen Alterationen an. Er veröffentlicht die Krankengeschichte eines Falles mit den pathologisch histologischen Untersuchungsbefunden. Neben den schon bekannten Veränderungen, besonders im Caudatum und Putamen, hat diese Untersuchung keine neuen Ergebnisse gezeitigt.

Meyes (Zur Lokalisation und Pathophysiologie der choreatischen Bewegung) erörtert einen Fall, bei dem keine schweren psychischen Erscheinungen bestanden und nur der typische Striatumprozeß bei völligem Fehlen von Rindenveränderungen vorhanden war. Er fand auch den Vogtschen Status fibrosus bestätigt. In Fällen mit Versteifung scheint ihm der pathologische Prozeß sich mit stärkerer Intensität zu entwickeln und außerdem das Pallidum sowie die großen Striatumelemente stärker mitbetroffen zu sein. Zusammenfassend kommt Meyes zu dem Ergebnis, daß bei der Chorea die Läsion des Striatums ein ganz regelmäßiger, aber oft nicht bloß der einzige Befund sei.

Haskovec (Histopathologie der Chorea Huntington) legt den Grundprozeß in erster Linie in das Zentralgrau des Gehirns und dann erst in das Neostriatum, woselbst er eine beträchtliche Atrophie und Verminderung der Zellen und Nervenfasern feststellen konnte. Ein Zusammenhang mit Senium, Tbc, oder Lues war nicht zu erweisen.

Rotter (Zum Problem des Vorkommens progressiver Versteifung) kommt auf Grund ausführlicher pathologischer Untersuchungen zu dem Schluß, daß aus dem Verhalten der nervösen Bestandteile und den Gliareaktionen bei Huntington Rückschlüsse auf das klinische Bild nicht gezogen werden können, insbesondere nicht auf den Unterschied zwischen Chorea und Versteifung. Für die choreatischen Syndrome ist eine relative Intaktheit des Grundnetzes anzunehmen, bei der Versteifung ist das Grundnetz weitgehend miterkrankt.

Schroeder (Zur Klinik und Pathologie der Huntingtonschen Krankheit) berichtet von einem seltenen Fall mit von vorneherein bestehender Versteifung, welcher sorgfältig histologisch untersucht ist. Schroeder führt die Versteifung auf die Beteiligung des Corpus Luysi, Nucleus Dentatus und des Pallidum zurück, die Hyperkinesen auf den Ausfall der kleinen Zellen im Striatum.

Ein Verfechter der Striatumtheorie ist auch Neustädter (Über die Lokalisation der progressiven Chorea im Striatum), der bei seinen 2 Fällen zwar allerlei Veränderungen findet, aber trotzdem die Degenerationserscheinungen im Striatum für die Bewegungsstörungen verantwortlich macht.

Loon und Oudendal (Degeneration des kleinzelligen Systems des Neostriatums mit hämorrhagischer Pachyleptomeningitis bei einem Fall von chronisch progressiver Chorea) bringen einen interessanten

Sektionsbefund von einem Eingeborenen aus Celebes. Neben einer chronischen Chorea fand sich bei demselben noch eine Tbc, Malaria, Framboesie und Amöbenruhr. Die Verfasser sind der Meinung, alle choreatischen Bewegungen seien corticalen Ursprungs. Schädigungen des Striatums verursachten eine motorische Verwirrung, eben die Chorea.

Tokay (Studien über die Chorea chronica und die Beziehungen des Striatums zu dieser) berichtet von einem Fall, bei dem sich an den Gefäßen des Striatums eigenartige Zellen fanden, die ganz dem Typus der Ganglienzellen entsprachen und träubchenförmig angeordnet waren. Diese Zellen werden als Mißbildungen gedeutet. Bei einem andern Fall zeigte sich eine Erweichung am Nucleus caudatus. Verfasser meint, daß die choreatischen Störungen von verschiedenen Stellen ausgelöst würden, daß aber das Striatum in jenen Mechanismus hineingehöre, dessen Läsion unwillkürliche Bewegungen provoziere.

Urechia und Rusdea (Ein Fall von chronischer Chorea mit Autopsie) bringen eine gedrängte Darstellung der bisherigen anatomischen Befunde und beschreiben dann einen eigenen Fall mit intensiven degenerativen Veränderungen, mit Sklerose im Putamen und Caudatum, weniger ausgeprägt im Corpus Luysi und im Zahnkern des Kleinhirn, mit Rindenläsionen im Stirn- und Parietalhirn, besonders in der 4. und 5. Bordmannschen Schicht. In den Gliazellen fand sich gelbes Pigment.

Querido (Merkwürdige anatomische Abweichung in einem Fall von Chorea Huntington) entdeckte in einem Fall neben den typischen Veränderungen eine Abweichung, welche sich ausschließlich auf die weiße Substanz bezog. Im Mark des Hirnmantels befanden sich eine größere Anzahl von Lakunen, die 50 bis 150 Mikron groß waren und von denen die kleineren einen flüssigen Inhalt hatten. Die Lakunen waren von einem Wall von Gliakernen umgeben. Querido meint, daß es durch Schrumpfung des Parenchyms zu der Lakunenbildung gekommen sei, wobei die Gefäßwand in Kontakt mit dem umgebenden Parenchym verblieb und in einige Schichten gespalten wurde.

Snessarew (Zur Frage der pathologischen Anatomie der chronisch progressiven Chorea von Huntington) zeigt neben einer Reihe interessanter Einzelheiten, daß in der Glia nicht nur eine Hyperplasie, sondern auch ein nekrobiotischer Prozeß sich abspielt, der mit veränderten sekretorischen und plastischen Funktionen der Gliosomen einhergeht. Über die Genese ist Verfasser der Meinung, daß neben einer degenerativen Konstitution des Gehirns auf hereditärer Basis noch ein toxisches Moment eine Rolle spielt, was auch in einer primären geschwulstartigen Wucherung der Gliazellen neben einer sekundären zum Ausdruck kommt.

Biagini (3 Fälle von chronisch progressiver Chorea darunter einer ohne Striatumveränderung) schildert bei den beiden ersten Fällen die typischen Veränderungen, dagegen fand er bei dem dritten Fall die Stammganglien makro- und mikroskopisch unversehrt. Biagini schließt daraus, daß manchmal der choreiforme Symptomenkomplex eine corticale Genese haben muß.

Casper (Chorea Huntington) findet ebenfalls die bekannten charakteristischen Veränderungen, besonders im Striatum und Pallidum, jedoch erkannte er nirgends den Vogtschen Status fibrosus. Das Ganglienzellenprotoplasma zeigte wabige oder vakuolige Degeneration.

Lewis (Pathologische Prozesse in den Körperorganen außerhalb des Nervensystems) erhob in seinem Beitrag zur Konstitutionsforschung vom pathologisch anatomischen Standpunkt bei der chronisch hereditären Chorea als interessanten Nebenbefund gelegentlich ein Adenom der Nebenniere, interstitielle Fibrome der Thyreoidea, Arteriosklerose u.s.w. Er betont die Wichtigkeit des genauen Studiums sämtlicher Körperorgane bei den erblichen Nervenkrankheiten.

Estape (Die anatomisch klinische Methode beim Studium der Huntingtonschen Chorea) bringt eine Zusammenfassung der bekannten pathologisch anatomischen Befunde und der Erblichkeitsverhältnisse nach Mendel (Entres hat er noch nicht gekannt). Estape nennt die Huntingtonsche Chorea eine „Ektodermose", bei der die Veränderung in Rinde und Mark das Ektodermale, diejenige an den Hirnhäuten das Mesodermale darstellt. Pathogenetisch handle es sich wohl um einen primär degenerativen Prozeß, um den sich die übrigen Veränderungen herumgruppieren.

Schaller (Huntingtonsche Chorea) bringt ebenfalls eine kurze Darstellung dreier Fälle von chronisch degenerativer Chorea mit den bereits erwähnten Veränderungen im Striatum und in der Rinde.

Weiß (Beiträge zur Kenntnis der Huntingtonschen Chorea) stellte in 4 histologischen Untersuchungen die bekannten diffusen Veränderungen fest. Außerdem war es in der vorderen Zentralwindung zur Entwicklung einer Pseudokörnerschicht gekommen. Das Pallidum erwies sich regelmäßig als unversehrt, immer fanden sich Ausfälle im Dentatus. Meistens entsprach die Schwere der histologischen Veränderung der Dauer des Krankheitsverlaufes.

Nicht ganz in den Rahmen des typischen Bildes würde der Befund von Alsleben (Zur Histologie der sogenannten Streifenhügelerkrankungen) passen, wo es bei einem sicheren Huntingtonfall mit den üblichen schweren Veränderungen besonders im Striatum auch im Pallidum zu einem Ganglienzellenschwund gekommen sein soll.

Als Nebenbefund ist wohl das Sektionsergebnis zweier sicherer Huntingtonfälle zu werten, die Grimbly u. a. (Ein Beitrag zu

2 Fällen vom Huntingtonscher Chorea) beschrieben haben. Hier fanden sich Verdickung der Pia und Arachnoidea, auffallende Weichheit des Gehirns und Kleinhirns, Vermehrung der Cerebrospinalflüssigkeit und Rundzelleninfiltration im Nucleus caudatus.

Nach Lhermitte und Bourguina (Differentialdiagnose der chronischen Chorea striären und cerebellaren Ursprungs) entsteht die Huntingtonsche Chorea als Ausdruck einer doppelten Störung: corticofrontal und striär. Die choreatischen Störungen können auf zwei Wege veranlaßt werden, vom Neostriatum und vom Bindearm her. Das erstere spielt eine größere Rolle bei der chronischen Chorea, das letztere bei umschriebenen Prozessen hämorrhagischer und nekrotischer Natur. Es gibt zwar viele Anhaltspunkte für die striäre Natur der Chorea, aber trotzdem lassen sich sichere Beweise hierfür nicht erbringen. Viel leichter lassen sich cerebellare Krankheitszeichen durch die typischen Ausfallerscheinungen nachweisen.

Spielmeyer (Die anatomische Krankheitsforschung am Beispiel einer Huntingtonschen Chorea mit Wilsonschem Symptomenbild) liefert einen interessanten Beitrag mit einem Fall, der anfangs als Wilson diagnostiziert und erst später anatomisch infolge der Übereinstimmung der histopathologischen Untersuchungen mit den genealogischen Ermittlungen als Huntingtonsche Krankheit geklärt wurde. Bei der Sektion fehlte zudem die Linsenkernerweichung. Im Striatum fand sich enormer Schwund der kleinen Ganglienzellen, im Putamen relative Markfaservermehrung: Status fibrosus; Atrophie des Pallidum, diffuse Veränderungen der Großhirnrinde; im Rückenmark Ausfälle der Vorderseitenstränge, was Verfasser als wichtiges differentialdiagnostisches Merkmal anführt. Besonderes Gewicht legt Spielmeyer auf den Ausfall im Occipitallappen und führt als anatomische Symptomerklärung an, daß der Ausfall der Pallidumfunktionen zwar eine dauernde Versteifung bedinge, aber keine anatomische Erklärung für dieselbe bringen könne.

Aufschlußreich sind auch die Ausführungen von Lewy (Zur pathologisch anatomischen Differentialdiagnose der Paralysis agitans und der Huntingtonschen Chorea). Die Paralysis agitans zeigt den Linsenkern in seinen gröberen Strukturen und Größenverhältnissen nicht wesentlich verändert; während das Putamen annähernd normal ist, fällt am Globus pallidus hochgradige Zellarmut auf, die Zellen gehen zugrunde. Im übrigen finden sich senile Veränderungen am Groß- und Kleinhirn. Charakteristisch ist schließlich die Erkrankung des Nucleus periventrikularis hypothalamicus und des dorsalenVaguskern. Im Gegensatz dazu ist die chronische Chorea eine vorzugsweise neostriäre Erkrankung. Ihre Noxe weist eine besondere Affinität zu den kleinen Zellen und der Rinde auf. Diese Zellen gehen zu Grunde unter mächtiger Schwellung von Plasma und Kern und Auftreten von Vakuolen. Die Stammganglien erscheinen schon makroskopisch geschrumpft. Lewy warnt aber davor, schon jetzt aus den patho-

logischen Befunden Schlüsse auf die funktionelle Bedeutung der Zellterritorien zu ziehen, oder gar klinische Symptome in ihnen lokalisieren zu wollen.

Zusammenfassend seien nochmals kurz in Anlehnung an Hallervorden die wichtigsten pathologisch anatomischen Befunde bei der Huntingtonschen Chorea zusammengestellt. Das Gehirn ist im ganzen atrophisch, in besonderem Maße die Stammganglien. Histologisch findet sich im Putamen und Nucleus caudatus Schwund der kleinen Ganglienzellen mit beträchtlicher Gliawucherung. Globus pallidus ist sekundär geschrumpft, fast stets ist auch das Corpus Luysi etwas atrophisch, weniger der Nucleus ruber. Auch im Nucleus dendatus wurden beträchtliche Ausfälle beobachtet. Die Hirnrinde ist verschmälert und degeneriert, hauptsächlich im Stirnhirn, dann im Schläfenlappen, Hinterhauptslappen und in der Zentralwindung. Auch das Mark bleibt nicht verschont. Im Rückenmark finden sich Aufhellungen der Marksubstanz in den Vorder- und Seitensträngen. Es ist also das ganze Zentralnervensystem bei der Huntingtonschen Chorea beteiligt.

Aus all den einschlägigen Arbeiten erhellt, daß hinsichtlich der pathologisch anatomischen Untersuchungsergebnisse die einzelnen Forscher zwar in vielen Punkten übereinstimmen, besonders was die Miterkrankung des Striatums anbelangt, daß aber schon bei dem Versuch der Symptomendeutung die Meinungen stark auseinandergehen und noch eine Reihe ungelöster Probleme der Klärung bedürfen.

Weniger problematisch ist die Symptomatologie und Klinik der Huntingtonschen Chorea, die bis in ihre Einzelheiten genau beobachtet wurde und auch eine eingehende Beschreibung fand.

Rosenthal (Zur Symptomatologie und Frühdiagnostik der Huntingtonschen Krankheit) beschreibt einen Fall, der Wilsonartigen Krankheitsbildern ähnelte, weshalb er dem Vorschlag Geratowitschs Spielmeyers und Entres's beipflichtet, das Erbleiden nicht Chorea Huntington, sondern Huntingtonsche Krankheit zu benennen. Die in einem Fall beobachteten Schein-Zweckbewegungen (der Kranke fügte den unwillkürlichen Schleuderbewegungen willkürliche Bewegungen an) scheinen dem Verfasser ein brauchbares Hilfsmittel zur Differentialdiagnose besonders gegen hysterische Hyperkinesen zu sein. Die Neigung zum Vagabundieren und zur Unregelmäßigkeit in der Erfüllung der Berufspflichten, Jähzorn und Streitsucht bei Angehörigen von Huntingtonsippen können prämonitorische Bedeutung haben.

Mayer (Zur Symptomatologie der Huntingtonschen Chorea) bringt einen genauen Bericht an Hand eines Falles über den Ablauf der einzelnen choreatischen Bewegungen an verschiedenen Körperstellen. Besonders auffallend ist ein tetanischer Krampf der Unterschenkelstrecker im Gefolge von einer bis zur Unüberwindlichkeit sich steigernden Spannung nach passiven Bewegungen und ein Nach-

dauern der Patellarsehnenreflexe. Als sonst ungewöhnliche Symptome wurden beobachtet: Salivation, Störung der Harnentleerung, vorzeitiges Klimakterium. Bemerkenswert ist schließlich noch ein Beugereflex am rechten Bein, dessen reflexogene Zone das ganze rechte Bein betraf. Verfasser läßt es dahingestellt sein, ob etwa die Miterkrankung von anderen Elementen über die vorwiegend kleinzellige Striatumdegeneration hinaus für die Besonderheit des klinischen Bildes verantwortlich zu machen ist.

Reisch (Studien an einer Huntingtonsippe) liefert einen Beitrag zur Symptomatologie verschiedener Stadien der Huntington'schen Chorea, wobei gewisse Spannungsphänomene, die bei allen Krankheitsträgern dieser Sippe frühzeitig auftraten und sich in intermittierenden Muskelzuckungen im Zuge passiver Bewegungen äußerten, im Verein mit Charakterveränderungen und leichter motorischer Insuffizienz wichtige Anhaltspunkte zur Frühdiagnose der Krankheit lieferten.

Matzdorf (Frühdiagnose von Erbkrankheiten) weiß als Beitrag zur Frühdiagnose der Huntingtonschen Chorea von einem Fall zu berichten, wo bei einem Kind von 6 Jahren im Anschluß an eine Scharlacherkrankung die bereits vorhandene Erbanlage zur Chorea vorübergehend zum Durchschlag gekommen war und zu choreatischen Syndromen geführt hatte. Verfasser will zwar diesen Fall mit Vorbehalt aufgenommen wissen, meint aber, „daß Kinder aus Huntingtonfamilien, die Anwärter auf diese Krankheit und Träger ihrer Erbmasse sind, infolge von Infektionskrankheiten und vielleicht anderer exogener oder endogener Schädigungen vorübergehend choreatische Bewegungsstörungen zeigen können." Besonders günstige Perspektiven würden sich hieraus für den rechtzeitigen Zeitpunkt der Sterilisierung ergeben. Auch Meggendorfer und Entres haben schon früher auf eine vorübergehende Manifestation der Erbanlage bei körperlichen Erkrankungen hingewiesen.

Nicht selten wurden schon Fälle beobachtet, bei welchen die choreatischen Bewegungsstörungen entweder gleich von Anfang an als progressive Starre in Erscheinung traten, oder doch dann später im Verlauf der Krankheit in Versteifung übergingen. Hieraus ergeben sich nicht unerhebliche differentialdiagnostische Schwierigkeiten, da das Symptomenbild stark an die Wilsonsche Krankheit erinnern kann. Zum erstenmal wurde ein solcher Fall von

Meggendorfer (Eine interessante Huntingtonfamilie) beschrieben, der nach Studium einer Sippe, in der bei 2 Mädchen die Krankheit bereits im jugendlichen Alter (mit 16 bzw. 19 Jahren) begann und schließlich über hyperkinetische und akinetische Formen mit vollkommener Versteifung endete, zu dem Schluß kam: „Es gibt also Huntingtonfälle mit und ohne Versteifung, mit psychischen Störungen und ohne solche, sowie den verschiedensten Mischungen." Da die Erbanlage an verschiedenen Punkten im Gehirn angreifen

könne, meint Meggendorfer, daß sich in ein und derselben Familie ganz entgegengesetzte Erscheinungen ausbilden können.

Kehrer lenkte in seinem Innsbrucker Referat über die erblichen Nervenkrankheiten die Aufmerksamkeit auf die Tatsache, daß in manchen Huntington-Chorea Familien auf ausgesprochene klassische Chorea eines Elters, zum Teil auch noch Großelters bei einzelnen Kindern Bilder folgen, in denen das Wilson oder Parkinson-Syndrom vorherrscht, oder überhaupt eine reine Versteifung eintritt.

Entres (Genealogische Studie zur Differentialdiagnose der Wilsonschen Krankheit und Huntingtonschen Chorea) vertritt die Auffassung, daß Wilsonartige Krankheitsbilder bei Abkömmlingen einer Huntingtonfamilie doch wohl als atypische Verlaufsformen aufzufassen sind und nicht als echte Wilsonerkrankungen, noch weniger als ein Beweis gegen die Dominanz der Anlage zur Huntingtonschen Chorea. Charakteristische Unterscheidungsmerkmale sind: Erbgang bei Wilson rezessiv, bei Huntington dominant; Wilson geht mit Lebercirrhose einher, Huntington dagegen in der Regel nicht, vor allem aber wird auf den unverkennbaren Unterschied des histopathologischen Bildes beider Krankheiten hingewiesen, wo mit Sicherheit eins das andere ausschließt.

Freund (Zur Vererbung der Huntingtonschen Chorea) berichtet über Wilsonartige Erkrankungen bei einem aus einer Huntington Familie stammenden Geschwisterpaar. Im Vordergrund stehen Starre des Körpers, Bewegungsarmut, maskenartiger Gesichtsausdruck. Auffallend sind meist ziemlich schnell ablaufende, einmalige, tikähnliche, unwillkürliche Zuckungen, wie sie nie bei Wilson auftreten. Sonst erweckt das Gesamtkrankheitsbild den Eindruck eines Wilsonfalles ohne Tremor. Es liegt also ein gleichzeitiges Nebeneinandervorkommen von Hyper- und Hypotonie, bzw. eine Kombination von Wilsonähnlichen mit choreatischen Symptomen vor, was wohl durch eine Kombination des Pallidumsyndroms mit dem Striatumsyndrom bewirkt wird. Verfasser meint, daß man das Entres'sche Gesetz auf eine breitere Basis stellen müsse. In den Huntingtonfamilien bestehe eine Anlage zur Vererbung, aber nicht ausschließlich für das dieser Krankheit den Namen gebende Syndrom, vielmehr könne die Erbanlage an verschiedenen Punkten des striopallidären Systems angreifen und die verschiedensten Krankheiten auslösen. Freund hält seine Fälle für eine eigene Untergruppe, sowohl klinisch als auch anatomisch.

Gaule (Das Auftreten der Chorea Huntington in einer Familie der Nordostschweiz) fand bei einer Sippe, deren Ahnen Ende des 15. Jahrhunderts aus Deutschland in die Schweiz ausgewandert waren und in der sich die Krankheit bereits über 6 Generationen einwandfrei dominant vererbt hatte, die verschiedenartigsten Symptome wie Reizbarkeit, Demenz, atypische Psychosen, Trunksucht, Nervosität u. s. w. Auch eine deutliche Anteposition des Krankheitsbeginns war festzustellen.

Ostmann (Beiträge zur Klinik der Chorea chronica) gibt eine nähere Beschreibung von 3 Fällen, bei denen er als Charakteristikum das Fehlen einer infektiösen Ursache, Beginn im mittleren Lebensalter, Verblödung und choreatische Zuckungen, sowie die Progressivität des Leidens hervorhebt.

Hallervorden (Huntingtonsche Krankheit) liefert einen Überblick über die neueren Forschungsergebnisse, über Klinik, Pathologie und Erbbiologie der Huntingtonschen Krankheit. Die Vererbung ist eine einfach dominante, wenn es auch Fälle gibt, bei denen die Vererbung nicht nachgewiesen werden kann, welche sich aber weder klinisch noch anatomisch unterscheiden. Der Beginn des Leidens bevorzugt das mittlere Alter. Zum Gesamtbild gehört noch die geistige Demenz und die choreatische Bewegungsstörung. Hallervorden bringt eine Zusammenfassung der oben geschilderten pathologisch anatomischen Untersuchungsergebnisse und schuldigt als Ursache der Versteifung eine stärkere Beteiligung der substriären Zentren an.

Benedek u. a. (Zur Frage der extrapyramidalen Bewegungsstörungen) untersuchten 4 Geschwister einer Huntingtonfamilie, in der Migräne, Epilepsie und Linkshändigkeit zahlreich vorkamen. Auch Anteposition des Krankheitsbeginns wurde beobachtet. Alle vier Geschwister hatten ähnliche Septumverbiegungen und Rhinitis hypertrophica, drei asthenischen Habitus. Einheitliche Psychose zeigten alle. Die Verfasser sind der Ansicht, es handle sich nicht um Transmutation sondern um ein Nebeneinander der hereditären Disposition und empfehlen, bei Huntington auf Konstitutionsanomalien zu achten.

Davison u. a. (Chronisch progressive Chorea) beschreiben 3 Fälle mit typischen klinischen und pathologischen anatomischen Erscheinungen. Bei einem Fall kam es zur Veränderung der Psyche. Die Verfasser führen die Bewegungsstörungen der Chorea nicht auf die Erkrankung des Striatums sondern auf die Beteiligung der Rinde zurück.

Riggenbach (Untersuchungen bei einer Sippe von Huntingtonscher Chorea) machte ausführliche Feststellungen bei einer Sippe von 9 sicheren Fällen aus 4 Generationen. Der Proband bot klinisch und pathologisch das typische Bild, nur kam es gegen Lebensende in Knie- und Hüftgelenken zu einer dauernden Beugehaltung. Sonst fanden sich in der Familie als genealogische Sonderheiten frühe Sterblichkeit, hohe Kindersterblichkeit, Kretinismus und mannigfaltige Ohren- und Schädelmißbildungen.

Henner (Chorea chronica progressiva) führt einen 37 jährigen Mann an, bei dem es im Gefolge eines Gelenkrheumatismus zur progressiven Chorea kam. Wie es der Huntingtonschen Chorea entspricht, hatten die Bewegungen einen gemäßigteren und mehr an Athetose erinnernden Charakter als bei der Chorea minor.

Meerburg (Beitrag zu der Kenntnis der Huntingtonschen Chorea) bringt 150 bemerkenswerte Fälle aus 59 Familien. Unter anderem beschreibt er einen Fall, in welchem sich die Chorea in Charakterveränderungen lange vor den Bewegungsstörungen offenbarte. Bei einer andern Familie lag Hypotonie und bei wieder einem andern Glied Hypertonie vor. Meerburg kam bei seinen statistischen Erhebungen zu dem Ergebnis, daß in 1/5 seiner Fälle ein Trauma eine Rolle spielte.

Seip (Ein Fall von Chorea Huntington und einige Bemerkungen zu dieser Krankheit) veröffentlicht eine kasuistische Mitteilung, von der nur der historische Nachweis erwähnenswert ist, daß eine Chorea progressiva hereditaria schon im Jahre 1860 von Lund bei einer Sippe im westlichen Norwegen beschrieben worden ist.

Möller (Zur Ätiologie der Chorea chronica progressiva) führt als „causa efficiens" der Huntingtonschen Chorea, angeregt durch 15 Choreakranke, die dicht beisammen wohnten, lokale Schädigungsfaktoren toxischer oder infektiöser Art an. Er empfiehlt eine Beobachtung aller einschlägigen Fälle hinsichtlich ihres geographischen Vorkommens.

Als beweiskräftige Rechtfertigung für die Bezeichnung Huntingtonsche Krankheit findet sich in der Literatur eine große Anzahl von atypischen Fällen, oder solchen, die durch irgend eine Komplikation aus dem üblichen Rahmen fallen.

Runge (Über atypische Fälle in Chorea Huntingtonfamilien) berichtet über akinetische, hypertonische Syndrome mit gebeugter Haltung, Bewegungsarmut, zähplastischer Rigidität ohne Sakkadieren, Hypotonie der Fingermuskeln und vereinzelte athetoseartige Bewegungen der Finger. Willkürliches Augenschließen war unmöglich, ebenso Pfeifen, Lachen u. s. w., oder doch sehr erschwert; dagegen waren die gleichen Bewegungen unwillkürlich, zum Teil reflektorisch, möglich. Einmal fanden sich pathologische Mitbewegungen, besonders bei der Abduktion der Arme nach hinten beim Gehen. Sichere Leberfunktionsstörungen waren nicht nachzuweisen.

Tieke (Über den Wandel des klinischen Bildes bei Huntingtonscher Krankheit) berichtet an Hand einer Sippe und aus dem einschlägigen Schrifttum über Gestaltsänderungen der extrapyramidalen Bewegungstypen beim Einzelindividuum als auch bei ganzen Familien. Athetotische und torsionistische Bewegungen wechseln mit Parkinsonähnlicher Bewegungsarmut. Auch von Anteposition des Krankheitsbeginns ist die Rede. Tieke kommt zu dem Schlusse, daß der Rahmen der Huntingtonschen Krankheit weiter zu spannen sei, daß zwar das choreatische Syndrom die überragende Rolle behalte, daß aber von Sippe zu Sippe verschiedene andere Syndrome aus der Reihe der extrapyramidalen Erscheinungen dazu treten.

Curran (Huntingtonsche Chorea ohne choreatische Bewegungen) berücksichtigt in seiner kurzen klinischen Schilderung einer

37 jährigen Frau aus einer Huntingtonfamilie nur das amerikanische Schrifttum. Bemerkenswert an seinem Fall ist lediglich, daß die Frau an Dysarthrie und Demenz litt, ohne irgendwelche choreatische Bewegungsstörungen.

Bejerman (Hyper- und hypokinetische Zustände bei Huntingtonscher Chorea) tritt ebenfalls für die Bezeichnung Huntingtonsche Krankheit ein. Er bringt in seiner Arbeit die Stammbäume von 3 erkrankten Familien. Einige Glieder boten das typische Huntingtonsymptom, andere litten an Rigidität oder hypokinetischen Erscheinungen. Verfasser meint, daß die unwillkürlichen Bewegungen bei der Huntingtonschen Chorea neben dem choreatischen Typ auch einen anderen Charakter aufweisen können; auch Haltungsanomalien kämen nicht selten vor.

Schilder (Über die motorischen Symptome der chronischen Chorea und über Störungen des Bewegungsbeginns) gibt eine präcise Formel für die Bewegungsstörungen. Die Zuckungen seien etwas langsamer wie bei der Chorea minor, es fänden sich schwere Störungen der Agonisten und Koordinationsstörungen, Adiadochokinese und Bradyteleokinese. Die größere Langsamkeit der Zuckungen und die Schwere der Agonistenstörung seien charakteristisch. Die Verspätung des Bewegungsbeginns sei ein direktes Versagen des Motoriums gegenüber den Zielvorstellungen. Die Lokalisation sei hauptsächlich subcortikal.

Auch Pelnar (Chorea chronica progressiva) bringt 2 besondere Fälle. Beim ersten waren die Spontanbewegungen von geringeren Exkursionen, beim zweiten bestand außer den Spontanbewegungen auch noch eine stereotype Haltung des Kopfes und der rechten oberen Extremität; Muskeltonus war erhöht. Verfasser nimmt einen Übergang von Chorea zu Athetose an.

Bei Herz (Chorea Huntington) traten ebenfalls in einem Fall außer den choreatischen Bewegungen auch stereotype und iterative Nick- und Wackelbewegungen des Kopfes und parakinetische Ruderbewegungen des linken Armes in Erscheinung; was darauf zurückzuführen sei, daß außer dem Putamen besonders stark das Caudatum an der Erbkrankheit teilnimmt.

Leroy (Chorea Huntington ohne choreatische Bewegungen) beschrieb aus einer durch 5 Generationen verfolgten Huntingtonfamilie 2 Schwestern. Das Leiden begann mit psychischen Störungen. Bei der einen entwickelte sich dann eine Versteifung mit unbedeutenden Zuckungen in einer Lippe, bei der anderen eine Starre der oberen Extremitäten und Hypotonie. Ein anderes Mitglied der Familie litt an Versteifung der Beine.

Notkin (Krampferscheinungen bei der Huntingtonschen Chorea) erörtert auf Grund eines Falles den Zusammenhang mit Epilepsie, ohne über Vermutungen hinauszukommen. Auch eine Beziehung zur Myoklonie wird für möglich gehalten.

Zsako (Huntingtonsche Chorea oder familiäre Tikkrankheit?) führt drei Geschwister mit offenbarer Huntingtonscher Chorea an. Auffallend ist ein Verstrichensein der Nasolabialfalte, Atrophie einer Gesichtshälfte, Equinofuß, Speichelfluß und unvollkommene Bewegung der Beine. Die Klärung der zur Diskussion stehenden Frage unterbleibt.

Rychlo (Zur Kasuistik der Chorea hereditaria progressiva Huntington) teilt einen Fall mit, bei dem der Vater, 2 Vaterschwestern und Vaters Mutter an Chorea gestorben waren. Eine 10 jährige Tochter der Patientin war nervenschwach und litt an Zittern. Im klinischen Bild war der Nachweis von tonischen Zwerchfellkrämpfen bemerkenswert. Die Kranke starb an Pneumonie. Histologisch fand sich wiederum Schwund der Nervenzellen im Striatum, besonders der kleinen Typen mit Vermehrung der Glia, ebenso im Pallidum, in der Kapsula externa und im Mark des Hinterhauptslappen, sowie in anderen Teilen der Rinde und des Marks.

Bei Mann (Über Störungen des Atmungsmechanismus bei Huntingtonscher Chorea) handelt es sich um 2 Fälle mit charakteristischer Heredität. Beide zeigen eine übereinstimmende Störung des Atmungsmechanismus, die im wesentlichen in einer Art Lähmung der Interkostalmuskeln bei erhaltener Zwerchfellfunktion besteht und sich darin zu erkennen gibt, daß der Brustkorb sich bei der Einatmung fast gar nicht erweitert, während das Epigastrium mächtig vorgewölbt wird. Es findet sich dabei eine deutliche Abmagerung der Brustmuskulatur, jedoch ohne Entartungsreaktion. Auch beim Versuch aktiv tief Atem zu holen, läßt sich kaum eine Erweiterung der Brust erzielen. Im ersten Falle liegt sicher eine Lähmung vor, beim zweiten kommt noch eine Ataxie der Atmungsmuskeln hinzu, bestehend in ungleichmäßigen, gewaltsamen, schnappenden Bewegungen. Die Hilfsmuskulatur wurde bei der Atmung nicht in Anspruch genommen.

Flügel (Huntingtonsche Chorea und Trauma) glaubt auf Grund von 16 Fällen, bei denen die Auslösung der Krankheit durch ein vorausgegangenes Trauma erfolgt ist, (bei 14 Fällen comotio cerebri) die Ansicht vertreten zu dürfen, daß bei minderwertiger Anlage des Nervensystems ein Trauma den Anstoß zum Leiden geben kann, und deshalb auch diese Fälle ohne klassische Erblichkeit wohl nicht als symptomatische Chorea von der Huntingtonschen Chorea abzugrenzen seien, da sie wohl alle die heredodegenerative Grundlage haben.

Hierher gehört auch ein Fall von Hammerstein (Über einen Fall von Huntingtonscher Chorea kompliziert durch Trauma), bei dem nachweisliche Heredität fehlt und bei dem die Krankheit ebenfalls traumatisch ausgelöst worden sein soll. Die 41 jährige Frau war von einer Treppe gestürzt und hatte sich dabei eine Schädel-Infraktion mit Impression zugezogen. Zwischen Trauma und Krankheits-

beginn lagen allerdings 8 Jahre. Hammerstein meint, daß hier eine konstitutionelle Disposition gegeben war, die durch das Trauma ausgelöst wurde.

Interessant liegt der Fall bei Owersby (Huntingtonsche Chorea bei einem Zwillingskind). Es handelte sich um zweieiige Zwillinge. Bei dem Zwillingsbruder, der wesentlich schwächer und schlechter entwickelt war wie seine Schwester, bildeten sich mit 4 Jahren im Anschluß an ein Kopftrauma choreatische Bewegungen aus, welche starke Ähnlichkeit mit denen der choreakranken Verwandten hatten. Die kräftiger gebaute Zwillingsschwester ist bis jetzt (3 Jahre später) frei geblieben.

Severin (Über eine eigenartige, bisher nicht beschriebene Symptomenreihe bei Chorea Huntington und verwandten Störungen) befaßt sich mit den Iterativerscheinungen von 6 Fällen und führt an: Iterative Störungen der Motorik, bestehend in der Fortsetzung von Bewegungen, die man der Kranken mitteilte; bei einem Fall kam es zu einem stuporösen Zustand mit Perseverieren und Drehtendenzen, bei anderen fehlte eine progrediente Demenz, sie waren bis zu ihrem Tode „gescheit"; wieder andere zeigten eine offenbare Mitbeteiligung des Cerebellums mit Schwindel- und Zickzackbewegungen. Zusammenfassend stellte Verfasserin fest: Mangel an Unterbrechbarkeit einer rythmischen Bewegungsfolge und Wiederauftritt einer schon abgelaufenen motorischen Handlung. Bei striären Prozessen sollen die beschriebenen Iterativbewegungen das klinische Bild einer Chorea bieten.

Clancy (Huntingtonsche Chorea mit Endocarditis und Polyarthritis) kannte einen Fall, der sonst alle typischen Erscheinungen aufwies, aber mit einer Endocarditis und Polyarthritis vergesellschaftet war. Letzteres nimmt Clancy zum Anlaß, darauf hinzuweisen, daß zwischen Huntingtonscher und Sydenhamscher Chorea gewisse Beziehungen bestehen dürften und daß bei ersterer exogene Momente im Spiele sein müßten, die auf ein hereditär geschwächtes Nervensystem einwirken könnten.

Pogibko (Das Huntingtonsche Choreasyndrom bei Gehirnarteriosklerose) veröffentlicht die Krankheitsgeschichte eines 56 jährigen Mannes, bei dem sich im Laufe der letzten 4 Jahre allmählich choreatische Bewegungen in den unteren Extremitäten und psychische Störungen einstellten. Hereditäre Belastung war nicht zu erbringen. Verfasser glaubt, daß die Chorea durch einen arteriosklerotischen Prozeß hervorgerufen worden sei.

Doll und Rothschild (Familiäres Auftreten von Polycythämia rubra in Verbindung mit Chorea progressiva hereditaria Huntington) bringen 4 Geschwister, von denen drei an Huntington litten. Zwei davon waren deutlich polycythämisch und zwar gehörten sie der megalosplenischen Form der Polycythämie an (Milztumor). Ob ein konstitutioneller Zusammenhang mit der Huntingtonschen Chorea besteht, läßt sich nicht entscheiden.

Freund (Bericht über den Kohlenhydratstoffwechsel bei 3 Huntingtonfällen) fand bei seinen Untersuchungen keinen Diabetes, ausgezeichnete Toleranz für Traubenzucker, keine Adrenalinglykosurie, aber bei einem Fall ausgesprochen schlechte Assimilation von Fruchtzucker, Urobilinogenurie und Urobilinurie als Zeichen einer Leberschädigung.

Hühnerfeld (Über den Zucker- und Calciumspiegel, die Blutsenkung und das Hämogramm bei Paralysis agitans und der Huntingtonschen Chorea) kam bei seinen Untersuchungen zu dem Ergebnis, daß der Blutzucker bei 5 Kranken erhöht, bzw. erniedrigt war, der Calciumspiegel war im Liquor wesentlich erhöht und auch die Blutsenkung hatte ausnahmslos erhöhte Werte. Das Blutbild ergab eine deutliche Kernverschiebung mit Vermehrung der Stabkernigen.

Von großem Interesse sind auch die differentialdiagnostischen Bearbeitungen des Choreaproblems. Verweise hier nochmals auf die Ausführungen von Entres über das Verhältnis der Wilsonschen Krankheit zur Huntingtonschen Chorea, die bereits weiter oben besprochen wurden.

Schultze (Huntingtonsche Chorea und fortschreitende Myoklonusepilepsie) nimmt an, daß die Gleichartigkeit der Huntingtonschen Chorea und der Myoklonusepilepsie eine sehr große sei in Bezug auf Vererbbarkeit, Progressivität, Verblödung und den unfreiwilligen Muskelzuckungen. Auch die anatomischen Befunde ergäben Gleichartiges, wobei Schultze Unterschiede in der Lokalisation dahingestellt sein läßt. Klinische Unterscheidungsmerkmale seien bei Myoklonusepilepsie das anscheinende Vorwiegen klonischer, blitzartiger Zuckungen und die größere Häufigkeit von epileptischen Anfällen.

Polik (Epilepsie und Chorea chronica) bringt die Klinik eines Falles mit der Eigenart, daß bei dem Sohn des Probanden epileptische Anfälle und Erregungszustände um Jahre dem Ausbruch der choreatischen Bewegungsstörungen vorangingen, um dann mit zunehmender Chorea wieder zurückzutreten.

Benedek und andere (Huntington und Migräne) stellen eine 37 jährige Kranke zur Diskussion, deren Sohn und ebenfalls erkrankte Schwester an typischen Migräneanfällen litten; eine interessante Erscheinung, da erstere Krankheit dominant, letztere recessiv mendelt. Den Verfassern erscheint es fraglich, ob diese beiden Krankheiten miteinander in irgend einer idioplasmatischen Korrelation stehen, oder ob es sich um zwei voneinander ganz unabhängige Genotypen handelt.

Korbsch (Picksche und Huntingtonsche Krankheit bei Geschwistern) berichtet in ausführlicher Mitteilung von einem Fall, der das klinische Bild eines Alzheimer, Stirnhirntumors oder sonst eines Hirnprozeßes bot. Die Sektion ergab eine ausgesprochene Atrophie

des Gehirns im Sinne der Pickschen Krankheit. Bei der Schwester aber fand sich eine Huntingtonsche Chorea, allerdings eine schleichende, fast stationär zu nennende Art. Korbsch bleibt eine Stellungnahme zu diesem Fall schuldig.

Ein weiteres beachtliches Symptom der Huntingtonschen Chorea sind psychische Störungen, die während des Krankheitsverlaufes auftreten können. Man begegnet den manigfaltigsten Erscheinungsformen.

Meggendorfer (Die psychischen Störungen bei der Huntingtonschen Chorea) gibt eine aufschlußreiche Darstellung. Nach Durchforschung von 11 Huntingtonfamilien kommt Meggendorfer zu der Überzeugung, daß sich die Huntingtonsche Chorea auf der Grundlage allgemeiner Minderwertigkeit des Zentralnervensystems entwickelt. Als hervorstechendste psychische Störungen findet er Beeinträchtigung der Aufmerksamkeit, Nachlassen der Merkfähig, keit, allgemeine Unlust, geschlechtliche und alkoholische Ausschweifungen und andere beträchtliche Ausfälle, die den geistigen Horizont wesentlich einengen und zu asozialem Verhalten führen. Bei Choreadisponierten kann die bereits vorgebildete Bewegungsstörung infolge einer schwächenden Erkrankung schon im jugendlichen Alter eintreten. Meggendorfer führt weiter aus: „Die psychischen Störungen lassen sich zurückführen teils auf Erschwerung und Aufhebung der Verknüpfung psychischer Elemente, deren Substrat hauptsächlich in den tieferen Rindenschichten zu finden ist, teils auch auf die Bewegungsstörung, die im Striatum zu lokalisieren ist."

Runge (Psychische Störungen bei Huntingtonscher Chorea) fand im Beginn und manchmal auch nach Beginn der Chorea starke Reizbarkeit, später Gleichgültigkeit und Stumpfheit. Die Kranken waren mürrisch und nörglerisch und gegen ihre Umwelt meist verschlossen und mißtrauisch. Manche klagten über großes Hungergefühl, bei Weibern spielten nicht selten erotische Anwandlungen eine große Rolle. Die Entwicklung der Demenz ging nicht mit den choreatischen Zuckungen paralell. Differentialdiagnostische Schwierigkeiten im psychischen Bild bildeten senile Chorea und Psychosen ohne choreatische Zuckungen. Runge gibt in einer Anmerkung noch der Vermutung Ausdruck, daß es eine nicht hereditäre Chorea gäbe.

Bei Oppler (Erbbiologische Nachkommenuntersuchung bei einem Fall von Huntingtonscher Chorea mit schizophren gefärbter Psychose) hatte die Probandin einer Sippe, die durch 3 Generationen erforscht war, eine schizophrenieähnliche Psychose: massenhafte, jahrelang dauernde Sinnestäuschungen und Körpersensationen, Verschrobenheiten, Wortneubildungen und anderes mehr. Bei den 3 erkrankten Kindern dieser Frau fanden sich dagegen nur die gewöhnlichen psychischen Veränderungen. Außerdem kamen in dieser Familie noch zahlreiche psychisch abnorme Personen vor.

Scheele (Über psychopathieähnliche Zustände und Selbstmordneigung bei der Huntingtonschen Krankheit) führt 2 Fälle von jugendlichen Mitgliedern zweier Huntingtonfamilien an, die psychopathieähnliche Erscheinungen aufwiesen. Auf Grund der eingehenden Krankheitsgeschichte weist Scheele nach, daß keine echte Psychopathie vorliegt, sondern daß die psychopathischen Züge als organisch bedingte Erscheinungen der erblichen Hirnkrankheit zu deuten sind. Andere Fälle aus 2 verschiedenen Huntingtonfamilien endeten frühzeitig durch Selbstmord, ein Beweis dafür, daß die Huntingtonsche Krankheit in erhöhtem Maße Selbstmordneigungen aufkommen läßt.

Bonhoeffer (Ungewöhnlicher Verlauf einer chronisch progressiven Choreapsychose) berichtet von einer Frau mit den typischen motorischen Krankheitserscheinungen, die in ihrem psychischen Verhalten insofern ein ungewöhnliches Bild bot, als sie sich durch ein vorzügliches Gedächtnis, starker Affektlabilität und großem Rede- und Bewegungsdrang auszeichnete. Später zeigte sie dann infantiles Gebahren bei ausgesprochen hyperkinetischen Erscheinungen.

Claude (Geistesstörung bei Huntingtonscher Chorea) bringt in seinem Aufsatz einen bemerkenswerten Fall von hereditärer Chorea, bei dem eine modulierte, besonders bei affektbetonten kleinen Sätzen hervortretende, fortschreitende Palilalie bestand.

Spagnoli (Ein Fall von Choreademenz) teilt einen Fall von Huntingtonscher Chorea mit ausführlicher Besprechung der einschlägigen Literatur mit, wobei er die bekannten psychischen Veränderungen besonders hervorhebt. Verfasser ist der Ansicht, daß der Sitz der anatomischen Veränderungen bei der Chorea von Fall zu Fall variiert.

Worster Drought (Huntingtonsche Chorea) kennt 2 Fälle mit abweichendem Verlaufstypus. Beim ersten trat Demenz erst 5 Jahre nach Bestehen der Chorea auf, beim zweiten Fall bestand mehrere Jahre das Bild fortschreitenden Schwachsinns. Worster weist ebenfalls auf die besonderen Schwierigkeiten bei der Differentialdiagnose hin.

Pichard (Besondere Form von Dyslogie in einem Fall von Huntingtonscher Chorea) weiß von einer typischen Huntingtonschen Chorea zu berichten, bei der neben der geläufigen Demenz trotz der üblichen Spracherschwerungen enorme Schwatzhaftigkeit bestand, eine Dyslogie mehr im Sinne eines schwachsinnigen Rededrangs als eines inhaltslosen Gefasels. Pichard bezieht dies auf die Affektion der Hirnrinde.

Fossati (Betrachtungen über 2 Fälle von Huntingtonscher Chorea) beschreibt nach einleitenden historischen Bemerkungen 2 Fälle von chronischer Chorea bei Mutter und Tochter mit gleichen psychischen Symptomen, die klinisch gewisse Beziehungen zur Schizophrenie zeigten. Fälle wurden autoptisch nicht geklärt.

Nicht zuletzt sei auf die genealogischen Forschungsergebnisse verwiesen. Die schwierigen Probleme der Vererbung wurden an zahlreichen Beispielen studiert und durch Hunderte von exakten Stammbäumen dokumentarisch belegt. Nach solchen einwandfreien Beweisen läßt es wohl keinen Zweifel mehr übrig, daß die Huntingtonsche Chorea eine Erbkrankheit mit direkt dominantem Erbgang ist, das heißt also, daß sich das Leiden immer von Generation auf Generation vererben muß ohne ein Glied zu überspringen, und daß die Nachkommen jener Glieder, die nicht erkrankt waren, dauernd von dem Leiden verschont bleiben. Ein Satz von Entres ist hier vielleicht voranzustellen, der besagt: „Je genauer man die Wirklichkeit prüfend erfaßt, um so weniger hält man sich hinsichtlich der Erbchorea berechtigt, von polymorpher Vererbung, transmutativer Heredität oder Vererbungskreisen zu reden."

Entres (Zur Klinik und Vererbung der Huntingtonschen Chorea) bringt eindeutige erbbiologische Ergebnisse. Er kann sich auf 15 eigene Beobachtungen stützen und veröffentlicht 18 eingehend erforschte Stammbäume. Drei Haupteigenschaften werden besonders hervorgehoben: die direkte gleichartige Vererbung, eigentümliche geistige Störungen und der Beginn des Leidens bei Erwachsenen zwischen dem 21. und 60. Lebensjahr. Die andererseits mehrfach erwähnte Anteposition des Krankheitsbeginns ist nicht gesetzmäßig. Eine Wesens- und Erbgemeinschaft zwischen Chorea Huntington und Epilepsie wird verneint, ebenso zwischen Schwachsinn und Chorea. Möglicherweise könnte psychische Störung bei Huntington durch schizophrene bzw. durch manisch depressive Anlage beeinflußt werden. Die Verteilung der Anlage zur Chorea verhält sich bei Frauen zu Männern wie 45 : 55, ist also nicht geschlechtsgebunden. Entres meint, daß der sicher dominante Erbgang einwandfrei bewiesen sei und räumt den gesundgebliebenen Linien ohne weiteres die Heiratserlaubnis ein.

In einem Vortrag lenkte Entres (Über Huntingtonsche Chorea) die Aufmerksamkeit auf die verblüffende Ähnlichkeit mancher Chorepsychosen mit den Verlaufsbildern von Dementia präcox. Er pflichtet der Ansicht, daß sich die Huntingtonsche Chorea von anderen Choreaformen durch das ausschließliche Auftreten bei Erwachsenen im Alter von 30 bis 40 Jahren unterscheiden lasse, nicht bei, da seine Untersuchungen als Grenze das 21. bis 60. Lebensjahr ergeben haben. Verfasser zweifelt auch die Verursachung durch Trauma an. Den Nachweis der direkten Vererbung der Krankheit hält er für erbracht, denn „bei gewissenhafter Prüfung wurden echte Fälle von Chorea Huntington, bei denen direkte Belastung mit Bestimmtheit auszuschließen ist, noch nicht beobachtet."

Gilula (Zur Frage der Huntingtonschen Chorea) steht mit seiner Auffassung, daß es Huntingtonfälle geben könnte, bei denen die Regel der dominanten Vererbung durchbrochen sei, vereinzelt da,

Er kommt zu dieser Ansicht auf Grund zweier Beobachtungen, wo sich trotz Prüfung keine Heredität nachweisen ließ. Gilula vertritt den Standpunkt, daß es sich hier um „Ahnherrn" handeln könne.

Kehrer (Huntingtonsche Chorea) bringt eine ausführliche Definition der Huntingtonschen Chorea: „Beim Huntington gruppieren sich um einen durch die choreatische Bewegungsform und die choreopathische Charakter- und Temperamentsstörung dargestellten Kern als Korrelationstypen ein verlaufsbestimmender und ein gestaltbestimmender Typ." Hierbei können sich folgende Formen ergeben: Konstitutionelle Choriokinesie und Dystonie mit und ohne choreopathischem Temperament; psychisch reaktiver oder progressiver Tremor; choreopathisches Temperament; epileptiforme Äquivalente; Rigide oder athetoide Erscheinungen und schließlich pseudorheumatische Krankheitsphasen. Als Nebenbefund fand Kehrer in vielen Familien erhöhte Kindersterblichkeit und Mehrlingsschwangerschaften.

Hughes (Sociale Erscheinungen der Huntingtonschen Krankheit) bestätigt auf Grund statistischer Erhebungen an einem Material von 218 Kranken die direkte Erblichkeit. Das Durchschnittsalter des Krankheitsbeginns lag bei 37 Jahren. Temperament und Charakter waren bei den Prämorbiden und Gesundbleibenden nicht wesentlich verschieden. Die Dauer der Erkrankung betrug im Durchschnitt 16 Jahre. In den meisten Fällen war Erschöpfung die Todesursache. Verfasser erwähnt die erheblichen Kosten, die diese Krankheit dem Staate verursacht und tritt entschieden für die Sterilisation ein.

Geratowitsch (Über Erblichkeitsuntersuchungen bei der Huntingtonschen Krankheit) bringt eine kurze Mitteilung über neue Huntingtonsippen, von denen folgendes bemerkenswert ist: Ein Ausgangsfall wurde infolge negativer Angaben der Angehörigen fälschlich als Chorea senilis aufgefaßt. In dieser Familie waren mehrere Imbezille. In der Sippe des zweiten Ausgangsfalls fand sich ein debiler, aber angeblich choreafreier Sohn eines schweren Trinkers und einer Choreatikerin, der vom 17. bis 25. Lebensjahr an epileptischen Anfällen litt und in einem solchen starb. Er zeigte in den letzten 2 bis 3 Lebensjahren starke Unsicherheit beim Gehen. Je ein Fall von Imbezillität fand sich in der Familie des 4. und 5. Kranken, hier angeblich nach einer Gehirnerschütterung. Fall 4 wurde, wie die histologische Untersuchung ergab, fälschlich als Taboparalyse angesehen.

Wasum (Chorea Huntingtonsippe) weist an Hand einer Sippe über 5 Generationen einwandfrei nach, daß die Krankheit sich durch alle Generationen ohne Unterbrechung direkt weiter vererbt und daß die Nachkommenschaft der Gesundgebliebenen für alle Zeiten von der Krankheit verschont bleibt, daß also die Huntingtonsche Chorea eine dominant mendelnde Erbkrankheit ist. Bemerkens-

wert ist hier wieder die Feststellung, daß die Krankheit von Generation zu Generation früher begann, weshalb man von einer Antepositi-on des Krankheitsbeginns sprechen müßte.

Spreckel (Chorea degenerativa) widerspricht sich in seinen beiden Veröffentlichungen hinsichtlich der Vererbung. Während er bei seinen 23 Fällen aus dem Erzgebirge stets direkte Vererbung vorfand, glaubt er bei 4 späteren Fällen an einen sprunghaften Erbgang, da dieselben keine lückenlose Ascendenz aufwiesen. Interessant ist, daß eine Sippe vom Volksmund „Die Rimmenreißer" d. h. Herumreißer benannt wurde. Spreckel vertritt auch den Standpunkt, daß, wie in zweien seiner Fälle, echte Epilepsie im Erbgang von Choreatikern vorkomme.

Hansen (Nachforschungen über die chronische Chorea im Setlstal) fand in einem abgeschiedenen Tal Norwegens, daß dort schon im Jahre 1860 eine nur in 2 Familien vorkommende, als „Rykja", d. i. Spasmus benannte, hereditäre Krankheit beschrieben wurde. Sie äußerte sich bei Erwachsnen in choreatischen Störungen, die sich immer mehr verschlimmerten und zur völligen Arbeitsunfähigkeit führten. In 2 Fällen trat auch Demenz ein. Zweifelsohne lag Huntingtonsche Chorea vor. In 5 bzw. 6 Generationen dieser Familien trat das Leiden bei 19 bzw. 13 Familienmitgliedern auf. Gegenwärtig scheint es in jenem Tal verschwunden zu sein. In einem Fall, der zur Sektion kam, fand sich auffallende Kleinheit des Gehirns und beträchtlicher Schwund des Corpus striatum. Die Heredität war immer eine direkte.

Banus (Zum Studium der Huntingtonschen Chorea) zeigt an 3 Stammbäumen den Erbgang des Leidens, woraus sich auch hier wiederum ergibt, daß die Chorea einfach dominant mendelt und keine Beziehungen zur Epilepsie aufweist. Suizid kam nicht vor. Die schweren Veränderungen im Putamen und Caudatum paßten gut zur Hypertonie. Banus hält Kleist's Theorie der subcordicalen Bewegungsstörungen für die plausibelste.

Vessie (Vererbung der Huntingtonschen Chorea über 300 Jahre) konnte in Neu-England den Vererbungsgang durch 12 Generationen verfolgen und fand eine Bestätigung der Dominanz der Huntingtonschen Chorea. Die früheste Spur der Sippe ging auf 1630 in das englische Dorf Bures (Suffolk) zurück. In den ältesten Generationen befanden sich zahlreiche als Hexen angesehene und bestrafte Frauen, sowie asociale und schlecht sich aufführende männliche Typen. In der 5. Generation konnte die Krankheit erstmals verifiziert werden.

Rapmund (Zur Kasuistik der Chorea Huntington) demonstriert einen Stammbaum, wo in der 4. Generation von 8 Kindern 5 an Chorea und eines an Dementia präcox erkrankt waren. Rapmund verficht die Notwendigkeit der Fortpflanzungsunterbindung.

Franco (Chorea Huntington) bringt eine kurze Übersicht über das Wesen dieser Erkrankung ohne neue Ergebnisse. Die Vererbung ist eine dominante, bleibt eine Generation verschont, so tritt das Leiden auch in den nachfolgenden nicht mehr auf.

Jaksch Wartenhorst bespricht einen Fall von klassischer Chorea Huntington. Die Krankheit kommt bereits in der dritten Generation vor. Auch eine Schwester der Patientin zeigt bereits starke nervöse Erscheinungen und ist auch sonst psychisch sehr eigenartig.

Stone (Huntingtonsche Chorea) veröffentlicht eine genealogische Studie von 4 Fällen mit den entsprechenden Stammbäumen. Er stieß auch bei den nicht von Chorea betroffenen Familienmitgliedern auf beträchtliche psychische Degenerationserscheinungen.

Aus dem Stammbaum von Veeder (Familiengeschichte einer Huntingtonfamilie), der sich über 4 bis 5 Generationen erstreckt, ist infolge der viel zu kurzen Erläuterungen wenig ersichtlich.

Kohls (Die Sterilisation zur Verhütung geistig minderwertiger Nachkommen) findet die Verhältnisse bei der Huntingtonschen Chorea sehr einfach, da sie eine dominant mendelnde Erbkrankheit sei. Schwierigkeiten ergäben sich nur aus dem späten Zeitpunkt des Krankheitsbeginns, der schon jenseits der Zeugungsperiode liege. Rassenhygienisch verliere die Frage der Verhütung erbkranken Nachwuchses bei der Huntingtonschen Chorea infolge der verhältnismäßigen Seltenheit des Vorkommens an Wichtigkeit und Bedeutung.

Entres (Kriegsdienstbeschädigung und Huntingtonsche Chorea) stellt in einem Gutachten, bei dem zur Diskussion stand, ob bei einem 33 jährigen Mann eine Huntingtonsche Chorea im Anschluß an eine 72 stündige Verschüttung im Felde zum Ausbruch gekommen war, aufschlußreiche Erwägungen an: Vater und Schwester waren in gleicher Weise erkrankt, jedoch erst in wesentlich höherem Alter. Es wäre möglich, daß entweder die tiefgreifende gemütliche Erregung die verborgenen choreatischen Bewegungsstörungen ausgelöst habe, oder aber, daß das Nachstadium der Schreckwirkung mit einem Tonusverlust einherging, der es den Bewegungsantrieben erleichterte, nach außen in Erscheinung zu treten. Da Verfasser bei der Erbchorea durch eingehende statistische Erhebungen 100 % Manifestationswahrscheinlichkeit nachgewiesen hat, hält er die Verschüttung nur maßgeblich für den frühen Zeitpunkt des Krankheitsausbruches.

Hinsen (Hysterie und chronisch progressive Chorea in der Begutachtung) hatte 2 getrennte Fälle zu begutachten, bei denen zuerst Hysterie und dann chronisch progressive Chorea diagnostiziert worden war. Bei beiden hatte ein Unfall den Krankheitsausbruch verursacht. Hinsen führt aus: ein zeitlicher Zusammenhang mit Krankheit und Unfall sei nicht von der Hand zu weisen, dagegen sei ein ursächlicher nur deshalb anzunehmen, weil es unmöglich wäre, das Gegenteil zu beweisen.

An den Schluß und gleichsam als zusammenfassenden Ausblick möchte ich die Ausführungen von Kihn (Probleme der Choreaforschung) stellen, der das gesamte Choreaproblem wie folgt einschätzt: Von der Chorea wissen wir so gut wie nichts. Schon die Abgrenzung der Huntingtonschen Chorea gegen andere Heredodegenerationen ist nicht leicht, wir wissen nicht einmal, ob die Bewegungsstörungen, die noch dazu in jedem einzelnen Fall eine andere Note haben, wirklich das Kardinalsymptom des Leidens sind, vom Tonusproblem schon gar nicht zu reden. Es ist längst bekannt, daß die anatomischen Veränderungen sich nicht bloß auf das Striatum beschränken, sondern Pallidum, Hypothalamus und und andere Zentren mitbetreffen können, nur das eine ist sicher, daß das Striatum stets dabei erkrankt ist. Das Wesen des anatomischen Prozesses ist auch noch nicht geklärt.

Das neue Sterilisierungsgesetz gibt bei dem klaren dominanten Erbgang der Huntingtonschen Chorea die Möglichkeit, dieses schwere Erbleiden in relativ kurzer Zeit auszurotten.

Literatur.

Alsleben, M.: Zur Histologie der sogenannten Streifenhügelerkrankungen. Zentrbl. f. allg. Path. u. path. Anat. 33/96/1923.

Banus, S.: Zum Studium der Huntingtonschen Chorea. Progr. de la clin. 25/221/1923. Ref. Zentrbl. f. Neur. u. Psych. 34/1924.

Beijerman: Hyper- und hypokinetische Zustände bei der Huntingtonschen Chorea. Psych. en neurol. bladen, Jhrg. 28/41.

Bellavitis, C.: Un caso di corea di Huntington. Note Psych. 17/441/1929. Ref. Zentrbl. f. Neur. u. Psych. 56/79/1930.

— Contributo all'anatomia pathologica delle corea chronische. Rio. di patol. nerv. e ment. 33/407/1928. Ref. Zentrbl. f. Neur. u. Psych. 51/567/1929.

Benedek, Ladislaus, Goldenberg: Huntington und Migräne. Deutsche Zeitschrift für Nervenheilkunde, 78/100/1923.

Benedek, Ladislaus, Csörz: Zur Frage der extrapyramidalen Bewegungsstörungen. Deutsche Zeitschr. f. Nervenheilk. 78/15/23.

Biagini, G.: Tre casi di corea cronica progressiva di quali uno senza alterationi dello striato. Riv. Neurol. 6/141/1933 Ref. Zentrbl. f. Neur. u. Psych. 72/216/1933.

Bielschowsky, M.: Chorea chronica. Journalf. Psychologie und Neurologie 37/223/1922.

Bonhoeffer: Ungewöhnlicher Verlauf einer chronisch progr. Choreapsychose. Zentrbl. f. Neur. u. Psych. 32/395/1923.

Casper, J.: Chorea Huntington. Ref. Zentrbl. f. Neur. u. Psych. 57/855/1930.

Clancy: Chorea of Huntington with endocarditis and polyarthritis. Acta psych. e neurol. 2/87/1928. Ref. Zentrbl. f. Neur. u. Psych. 48/806/1928.

Claude: Chorees chroniques et troubles mentaux. Paris. med. Journal 1928/II/110. Ref. Zentrbl. F. Neur. u. Psych. 51/684/1929.

Curran, D.: Huntington's chorea without choreiform movements. Journal of Neurol. 10/305/1930.

D-Allesandro, F.: La corea di Huntington. Morgagni pt. 1. Jahrgang Nr. 64/129/1922.

Davison, Ch.: Chronic progressive Chorea. The Pathogenesis and mechanism. Archiv of Neurol. 27/906/1932. Ref. Zentrbl. f. Neur. u. Psych. 65/70/1933.

Doll, Rothschild: Familiäres Auftreten von Polycythämia rubra in Verbindung mit Chorea progressiva hereditaria Huntington. Klinische Wochenschrift 52/2580/1922.

Dunlap, Ch.: Pathological changes in Huntington's Chorea with spezial reference to the corpus striatum. Archiv of Neurol. and Psych. 18/867/1927.
Dunlap, Ch.: Structural changes in Huntington's Chorea. Brain 50/631/1927. Ref. Zentrbl. F. Neur. u. Psych. 51/331/1928.
Entres, J.: Genealogische Studie zur Differentialdiagnose zwischen Wilsonscher Krankheit und Huntingtonscher Chorea. Zeitschr. f. d. g. Neurol. u. Psych. 98/497/1925.
Entres, J.: Kriegsdienstbeschädigungen und Huntingtonsche Chorea. Ärztliche Sachverständ. Zeitung 40/117/1934.
Entres, J.: Über Huntingtonsche Chorea. Zeitschr. f. d. g. Neur. u. Psych. 73/542/1921.
Entres, J.: Zur Klinik und Vererbung der Huntingtonschen Chorea. Monographie, Julius Springer, Berlin 1921.
Estape, J.: Die anatomisch klinischen Methoden beim Studium der Huntingtonschen Chorea. Rev. med. lat. americ. 15/161/1929 Ref. Zentrbl. f. Neur. u. Psych. 56/78/1930.
Flügel, F.: Huntingtonsche Chorea und Trauma. Zeitschr. f. d. g. Neur. u. Psych. 112/247/1928.
Fossati, C.: Considerationi su due casi di corea di Huntington. Giornal Psichiatr. clin. 58/65/1930. Ref. Zentrbl. f. Neur. u. Psych. 57/1930.
Freund: Bericht über den Kohlenhydratstoffwechsel bei drei Huntingtonfällen. Zentrbl. f. Neur. u. Psyh. 26/490/1921.
Freund: Zur Vererbung der Huntingtonschen Chorea. Zeitschr. f. d. g. Neur. u. Psych. 99/335/1925.
Gaule, A.: Das Auftreten der Chorea Huntington in einer Familie der Nordostschweiz. Schweiz. Arch. Neurol. 29/90/1932.
Geratowitsch, M.: Über Erblichkeitsuntersuchungen bei der Huntingtonschen Chorea. Archiv f. Psych. u. Neurol. 80/513/1927.
Gilula, J.: Zur Frage der Huntingtonschen Chorea. Archiv f. Psych. u. Neurol. 89/780/1929.
Grimbly, A.: A commentary on two cases of Huntington's Chorea. Brit. med. Journal Nr. 3410/820/1926. Ref. Zentrbl. f. Neur. u. Psych. 46/198/1927.
Hallervorden: Huntingtonsche Krankheit. Bumke, Handbuch der Geisteskrankheiten 11/1019/1930.
Hammerstein, G.: Über einen Fall von Huntingtonscher Chorea kompliziert durch Trauma. Zeitschr. f. d. g. Neurol. u. Psych. 62/294/20.
Hansen, O.: Nouvelles recherses sur la choree chronique du Setlstal. Acta med. scandinav. 16/86/1826. Ref. Zentrbl. f. Neurol. u. Psych. 47/189/1927.
Haskovek, V.: Histopathologie der Chorea chronica. Revue neurologique 26/220/1929 Ref. Zentrbl. f. Neur. u. Psych. 54/482/1930.

Henner: Choree chronique progressive. Revue neurologique. 40/699/1934 Ref. Zentrbl. f. Neur. u. Psych. 71/526/1934.
Herz: Chorea Huntington. Ref. Zentrbl. f. Neur. u. Psych. 52/606/29.
Hinsen, W.: Hysterie und chronisch progressive Chorea in der Begutachtung. Ärztl. Monatsschr. Jhrg. 1924/225.
Hughes, E.: Social significance of Huntington's Chorea. Americ. Journal of Psych. 4/1924. Ref. Zentrbl. f. Neur. u. Psych. 45/482/1925.
Hühnerfeld: Über den Zucker- und Calciumspiegel, die Blutsenkung und das Hämogramm bei Paralysis agitans und der Chorea Huntington. Monatsschr. f. Psych. 78/227/1931.
Jakob: Amyostatischer Symptomenkomplex. Zentrbl. f. Neur. u. Psych. 26/1921.
Jaksch-Wartenhorst: Chorea Huntington. Ref. Münchener Med. Wochenschr. Jhrg. 69/100/1922.
Kalmann, v. S.: Zur Pathologie der hereditären Chorea. Archiv f. Psych. u. Neurol. 95/455/1931.
Kehrer: Erblichkeit und Nervenleiden. Monographie, Julius Springer, Berlin 1928.
Kehrer: Über Huntingtonsche Krankheit. Deutsche Zeitschr. f. Nervenheilk. 83/202.
Kihn, B.: Problem der Choreaforschung. Nervenarzt 6/505/1933.
Kohls, E: Die Sterilisation zur Verhütung geistig minderwertiger Nachkommen. Archiv f. Neur. u. Psych. 77/293/1926.
Korbsch, H.: Picksche und Huntingtonsche Krankheit bei Geschwistern. Archiv f. Neur. u. Psych. 100/326/1933.
Leroy, A.: Choree de Huntington sans mouvements choreiques. Psych. Bl. 39/52/1935. Ref. Zentrbl. f. Neur. u. Psych. 76/63/1935.
Lewis, N.: Pathologische Prozesse in den Körperorganen außerhalb des Nervensystems. Archiv of Neur. and Psych. 13/47/1924.
Lewy, F.: Die Einteilung der choreatischen Erkrankungen nach patol. anat. Gesichtspunkten. Zeitschr. f. Neur. u. Psych. 80/249/25.
Lewy, F.: Die Histologie der choreatischen Erkrankungen. Zeitschr. f. d. g. Neur. u. Psych. 85/622/1923.
Lewy, F.: Zur pathol. anatom. Differentialdiagnose der Paralysis agitans und der Huntingtonschen Chorea. Zeitschr. f. d. g. Neur. u. Psych. 73/170/1921.
Lhermitte, Bourguina: Diagnostic differentiel des chorees chroniques d'origine strie d'origine cerebelleuse. Encephale. Jhrg. 18/288 1923. Ref. Zentrbl. f. Neur. u. Psych. 33/271/1923.
Loon, Oudendal: Degeneration des kleinzelligen Systems des Neostriatum mit hämorrhagischer Pachyleptomeningitis bei einem Fall von chronisch progressiver Chorea. Mededeel v. d. Dienst der volksgezondheit in Nederlandsch Indie. Jhrg. 1926/4/279.

Mann, L.: Über Störungen des Atmungsmechanismus bei progressiver Huntingtonscher Chorea. Monatsschr. f. Neur. 54/109/1923.

Matzdorf, P.: Frühdiagnose von Erbkrankheiten (Huntingtonsche Chorea). Münchener Med. Wochenschr. Jhrg. 82/1758/1935.

Mayer, C.: Zur Symptomatologie der Huntingtonschen Chorea. Archiv f. Neur. u. Psych. 74/795/1925.

Meerburg: Bidrage tot de Kennis van de Chorea Huntington. Arts. de Utrecht 1923.

Meggendorfer, F.: Die psychischen Störungen bei der Huntingtonschen Chorea. Zeitschr. f. d. g. Neur. u. Psych. 87/1/23.

Meggendorfer, F.: Eine interessante Huntingtonfamilie. Zeitschr. f. d. g. Neur. u. Psych. 92/655/1924.

Meyes, P.: Zur Lokalisation und Pathophysiologie der choreatischen Bewegung. Zeitschr. f. d. g. Neur. u. Psych. 133/1/1931.

Möller, S.: Zur Ätiologie der Chorea chronica progressiva. Psych. neurol. Wochenschr. Nr. 41/129/1925.

Neustädter: Concerning the striatal lokalization in chronic progress. chorea. Journal Nerv. 78/470/1933. Ref. Zentrbl. f. Neur. u. Psych. 71/526/1933.

Notkin, J.: Convulsive manifestations in Huntington's chorea. Journ. Neur. 74/149/1931. Ref. Zentr. f. Neur. u. Psych. 62/63/1932.

Oppler, W.: Erbbiologische Nachkommenuntersuchung bei einem Fall von Huntingtonscher Chorea mit schizophren gefärbter Psychose. Zeitschr. f. d. g. Neur. u. Psych. 144/770/1933.

Ostmann: Beiträge zur Klinik der Chorea chronica. Zeitschr. f. d. g. Neur. u. Psych. 86/420/1927.

Owersby, M.: Huntington's chorea in twin child case report. Journal of Nervous and mental disease. 61/466/1925. Ref. Zentrbl. f. Neur. u. Psych. 42/68/1925.

Pelnar: Chorea chronica progressiva. Casopis lekaruc ceskych. 62/820/1923. Ref. Zentrbl. f. Neur. u. Psych. 34/452/1924.

Pichard: Un type particulier de dyslogie dans un case de choree de Huntington. Americ. med. psychol. 91/74/1933. Ref. Zentrbl. f. Neur. u. Psych. 70/103/1933.

Pogibko, N.: Das Huntingtonsche Choreasyndrom bei Gehirnarteriosklerose. Med. Mys. 6/70/30. Ref. Zentrbl. f. N. u. P. 62/62/1932.

Polik: Epilepsie und Chorea chronica. Psychiatr. Neurolog. Wochenschr. 1931/11/529.

Poppi, U.: Corea degenerativa. Rass. Studi. Psych. 20/1931. Ref. Zentrbl. f. Neur. u. Psych. 62/62/1932.

Prohaska: Klinisch Histologisches zur Chorea Huntington. Cas. lek. cesk. 65/10/26. Ref. Zentr. f. N. u. P. 44/87/1926.

Querido: Merkwürdige anatomische Abweichung in einem Fall von Chorea Huntingtonii. Zeitschr. f. Neur. u. Psych. 122/432/29.
Rapmund: Zur Kasuistik der Chorea Huntington. Zeitschr. f. d. g. Neur. u. Psych. 91/325/1929.
Reisch, O.: Studien an einer Huntingtonsippe. (Zeitschr. f. d. g. Neur. u. Psych.) Archiv f. Neur. u. Psych. 86/3/1929.
Riggenbach: Untersuchungen an einer Sippe von Huntingtonscher Chorea. Schweiz. Arch., Neurol. 31/306/1933.
Rosenthal, K.: Zur Symptomatologie und Frühdiagnostik der Huntingtonschen Krankheit. Zeitschr. f. N. u. P. 111/254/1929.
Rotter, R.: Zum Problem des Vorkommens progressiver Versteifung bei der Huntingtonschen Krankheit. Zeitschr. f. d. g. Neur. u. Psych. 138/376/1932.
Runge, W.: Psychische Störungen bei Huntingtonscher Chorea. Bumke, Handbuch der Geisteskrankheiten, 7/634/1928.
— Über atypische Fälle in Chorea Huntingtonfamilien. Archiv f. Psych. u. Neur. 79/611.
Rychlo, J.: Zur Kasuistik der Chorea hered. progr. Huntington. Wiener klin. Wochenschr. jhrg. 36/47/1923.
Schaller: Huntington's Chorea. California and Western Med. 28/195/1928. Ref. Zentrbl. f. Neur. u. Psych. 51/330/1929.
Scheele, H.: Über Psychopathieähnliche Zustände und Selbstmordneigung bei der Huntingtonschen Krankheit. Zeitschr. f. d. g. Neur. u. Psych. 137/354/1931.
Schilder, P.: Über die motorischen Symptome der chronischen Chorea . . . . Zeitschr. f. d. g. Neur. u. Psych. 61/203/1920.
Schroeder, J.: Zur Klinik und Pathologie der Huntingtonschen Krankheit. Journ. Psych. u. Neur. 43/183/1931.
Schultze: Huntingtonsche Chorea und fortschreitende Myoklonusepilepsie. Zentrbl. f. Neur. u. Psych. 29/482/1922.
Severin, M.: Über eine eigenartige, bisher nicht beschriebene Symptomenreihe bei Chorea Huntington und verwandten Störungen. Arch. f. Psych. u. Neur. 83/59/1928.
Seip: Ein Fall von Chorea Huntington und einige Bemerkungen zu dieser Krankheit. Acta Psych. et Neurol. 3/139/1928. Ref. Zentralbl. f. Neur. u. Psych. 51/330/1928.
Snessarew, P.: Zur Frage der path. Anatomie der chronisch progr. Chorea von Huntington. Zeitschr. f. Neur. u. Psych. 91/463/1924.
Spagnoli, B.: Un caso di demenza coreica. Giornal Psichiatr. clin. 3/1930. Ref. Zentrbl. f. Neur. u. Psych. 60/455/1931.
Spielmeyer, W.: Die anatomische Krankheitsforschung am Beispiel einer Huntingtonschen Chorea mit Wilsonschem Symptomenbild. Zeitschr. f. d. g. Neur. u. Psych. 101/701/1926.
Spreckel, H.: Chorea degenerativa. Zeitschr. f. d. g. Neur. u. Psych., 76/327/1921.

Spreckel, H.: Chorea degenerativa. Zeitschr. f. d. g. Neur. u. Psych. 92/668/1924.
Stern, F.: Beiträge zur Pathologie und Pathogenese der Chorea chronica progressiva. Arch. f. Psych. u. Neur. 63/37/1931.
Stone, Ch.: Huntingtonsche Chorea. Zentrbl. f. Neur. u. Psych. 61/203/1932.
Terplan: Zur path. Anatomie der chronisch progress. Chorea. Virchows Archiv, 252/146/1924.
Tieke, W.: Über den Wandel des klinischen Bildes bei Huntingtonscher Chorea. Zeitschr. f. d. g. Neur. u. Psych. 102/44/1934.
Tokay: Studien über die Chorea chronica und die Beziehung des Striatums zu derselben. Arb. d. Neur. Inst. Wien, 32/209/1930.
Urechia, Rusdea: Un cas de choree chronique avec autopsie. Rev. Neur. 30/473/23. Ref. Zentrbl. f. Neur. u. Psych. 34/1924.
Veeder, W.: A family history of Huntington's Chorea. Psich. Quart. 7/230/1933. Ref. Zentrbl. f. Neur. u. Psych. 69/77/1934.
Vessie: On the transmission of Huntington's chorea for 300 years. Ref. Zentrbl. f. Neur. u. Psych. 68/78/1933.
Vogt, C. u. O.: Chorea Huntington. Journ. f. Psych. u. Neur. 25/713/1920.
Wasum, K.: Chorea Huntingtonsippe. Arch. f. Psych. u. Neur. 103/1.
Weiss, E: Beiträge zur Kenntnis der Huntingtonschen Chorea. Dissertation Hamburg 1934.
Worster-Drought: Huntington's Chorea. Brit. med. Journal 3598/1149/1929. Ref. Zentrbl. f. Neur. u. Psych. 56/79/1930.
Zsako, J.: La choree hereditare de Huntington ou tic familial. Bull. de la roumaine de neurol. 3/85/1926. Ref. Zentrbl. f. Neur. u. Psych. 48/807/1927.

Lebenslauf.

Ich, Philipp Hindringer, bin am 1. II. 1910 in Freyung v/W. als Sohn des Bahnbeamten Alois Hindringer aus Wien und seiner Ehefrau, Charlotte Hindringer, geb. Scheuchl geboren und rein arischer Abstammung. In den Jahren 1916 bis 1920 besuchte ich in Nürnberg die Volksschule, von da an 9 Jahre lang das humanistische Gymnasium in Lohr a/M., woselbst ich im März 1929 absolvierte. Seit Mai 1929 studierte ich dann Medizin an den Universitäten in Würzburg, Leipzig und Erlangen und legte nach bestandener ärztlicher Vorprüfung in Erlangen im Frühjahr 1935 das medizinische Staatsexamen mit Erfolg ab. Seit 1. Juli 1935 bin ich als Medizinalpraktikant in der Heil- und Pflegeanstalt Kutzenberg tätig.